

الشَّرِيحَةُ الحَرَّةُ جَانِبِ الكَتْفِ

PARA SCAPULAR FLAP

د. عَمَّار يَاسِين مَنصُور

# مواصفاتها

- أكثر الشرائح الجلديّة استخداماً.
- سهلٌ قطافُها.
- ما خلا الندبة الجلديّة، لا تبعات تُذكر على المنطقة المانحة donor site.
- يمكن لسويقته الوعائيّة أن تبلغ طولاً كبيراً إذا ما بالغنا في تتبّع السويقة الوعائيّة حتى منشئها من الحزمة الوعائيّة تحت الكتف subscapular pedicle، واستمراراً حتى الحزمة الإبطيّة Axillary Pedicle
- سويقته الوعائيّة مناسبة جداً للمفاغرات الوعائيّة المجهرية، فقطر شريانها من مرتبة ٢مم تقريباً، ووريدها يبلغ ٢-٣ مم قطراً.
- تؤمن غطاءً جلدياً كبيراً نسبياً ١٠X٣٠ سم، مع إمكانية الإغلاق الأولي للجرح في منطقة القطاف.
- يمكن مشاركتها مع شرايح جرة أخرى: كالشريحة الكتفيّة، الشريحة الظهرية العريضة، الشريحة المسينة الأمامية، أو كشريحة مختلطة جلديّة- عظمية؛ حيث تنضم إليها غالباً الجافة الخارجيّة للوح الكتف أم زاويته السفليّة، كما يمكن أن نضم إليها الضلع السادس و/أو السابع غالباً.

# مواصفاتها

➤ أكثر الشرائح الجلديّة استخداماً.

➤ سهلّ قطعها.

➤ ما خلا الندبة الجلديّة، لا تبعات تُذكر على المنطقة المانحة donor site.

➤ يمكن لسويقها الوعائيّة أن تبلغ طولاً كبيراً إذا ما بالغنا في تتبع السويقة الوعائيّة حتى منشئها من الحزمة الوعائيّة تحت الكتف subscapular pedicle.

➤ سويقها الوعائيّة مناسبة جدّاً للمفاغرات الوعائيّة المجهرية، فقطر شريانها من مرتبة ٢مم تقريباً، ووريدها يبلغ ٢-٣ مم قطراً.

➤ تؤمن غطاءً جلديّاً كبيراً نسبياً ١٠×٣٠ سم، مع إمكانية الإغلاق الأوّلي للجرح في منطقة القطاف.

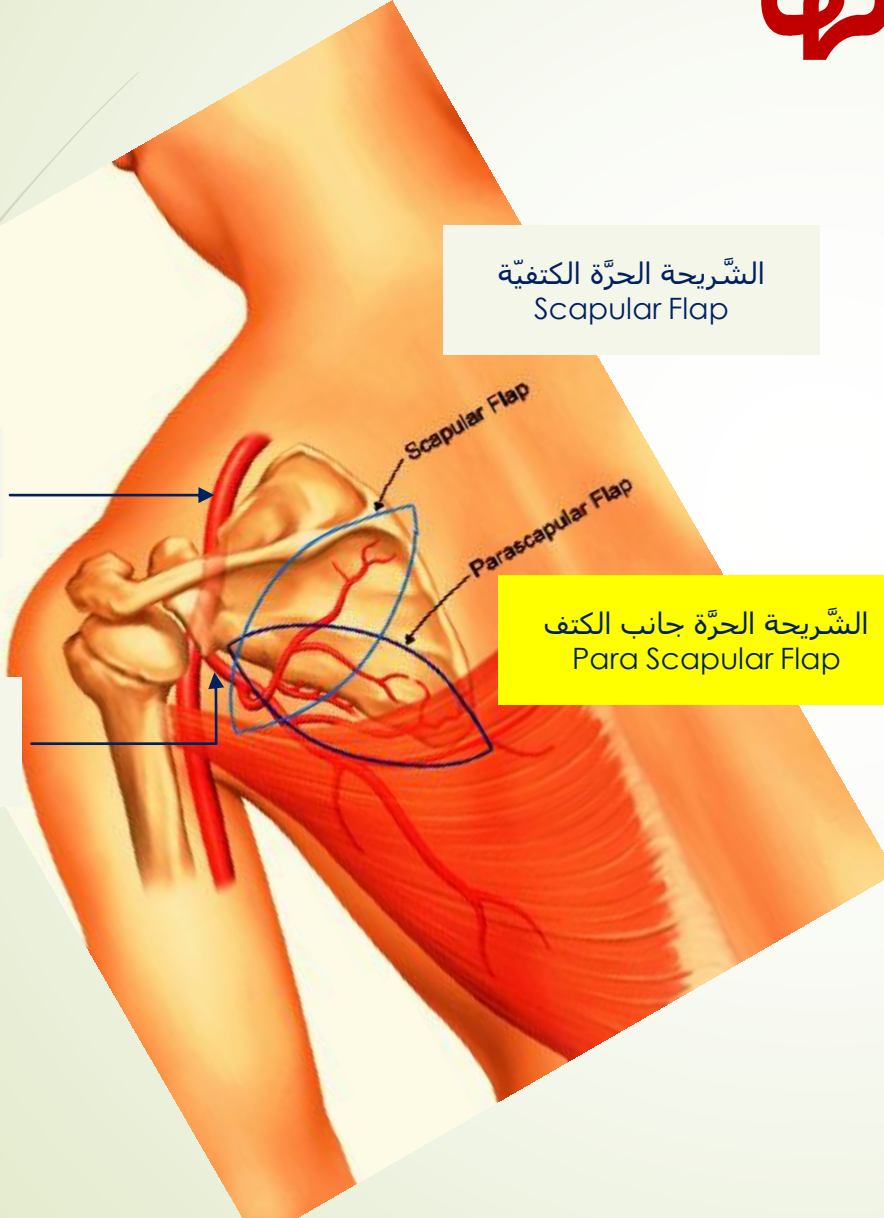
➤ يمكن مشاركتها مع شرائح حرّة أخرى: كالشريحة الكتفيّة، الشريحة الظهرية العريضة، الشريحة المسنّنة الأماميّة، أو كشريحة مختلطة جلديّة-عظميّة: حيث ينضمُّ إليها غالباً الحافة الخارجيّة للوح الكتف أم زاويته السفليّة، كما يمكن أن نضمُّ إليها الصلع السادس و/أو السابع.

الشريحة الحرّة الكتفيّة  
Scapular Flap

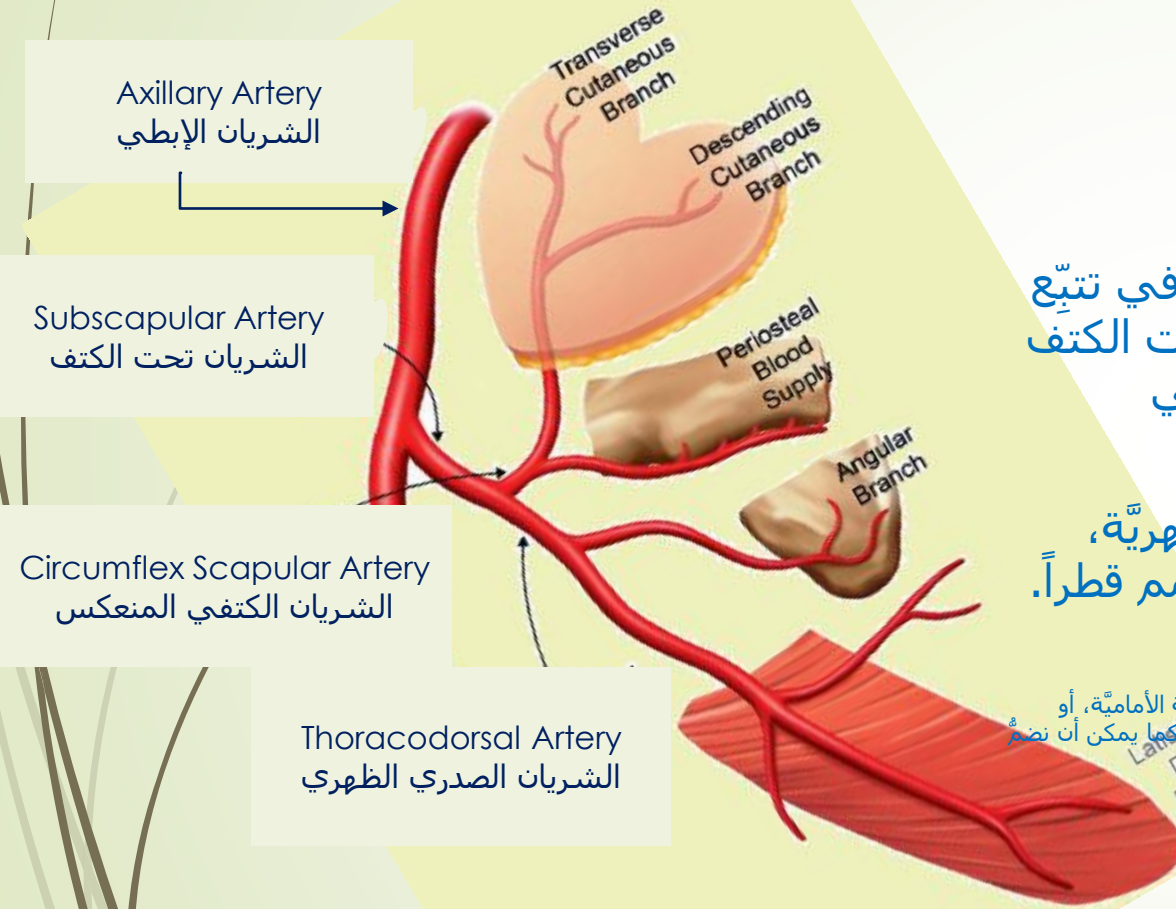
الشريان الإبطي  
Axillary Artery

الشريان تحت الكتف  
Sub Scapular Artery

الشريحة الحرّة جانب الكتف  
Para Scapular Flap



# مواصفاتها



أكثر الشرايين الجلدية استخداماً.

سهل قطاؤها.

ما خلا التذبة الجلدية، لا تعان تذكراً على المنطقة المانحة donor site.

يمكن لسويقتها الوعائية أن تبلغ طولاً كبيراً إذا ما بالغنا في تتبع السويقة الوعائية حتى منشئها من الحزمة الوعائية تحت الكتف subscapular pedicle واستمرارها إلى الشريان الإبطي Axillary Artery.

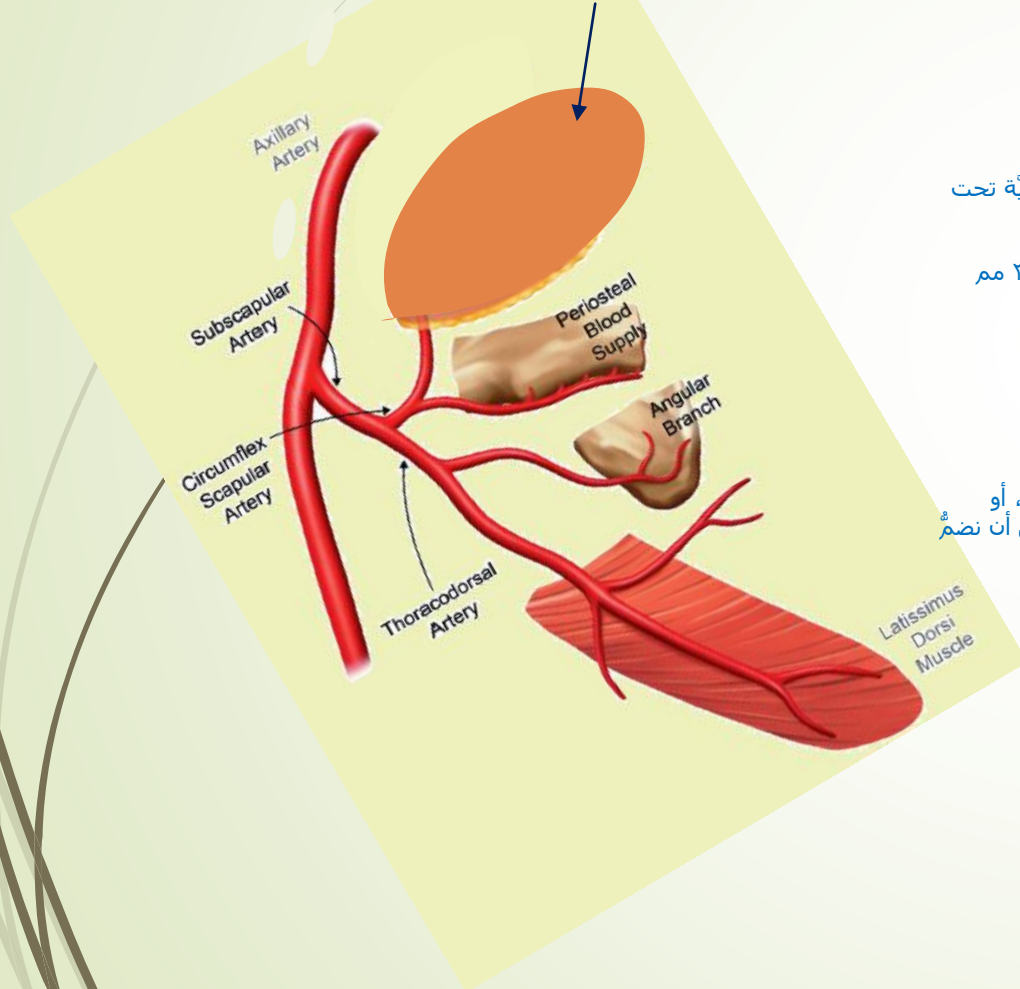
سويقتها الوعائية مناسبة جداً للمفاغرات الوعائية المجهرية، فقطر شريانها من مرتبة ٢ مم تقريباً، ووريدها يبلغ ٢-٣ مم قطراً.

تؤمن غطاءً جلدياً كبيراً نسبياً ١٠×٣٠ سم، مع إمكانية الإغلاق الأولي للجرح في منطقة القطار.

يمكن مشاركتها مع شرايين حرة أخرى: كالشريجة الكتفية، الشريجة الظهرية العريضة، الشريجة المهيمنة الأمامية، أو كشريجة مختلطة جلدية-عظمية: حيث ينضم إليها غالباً الحافة الخارجية للوح الكتف أو زاوية السفلية، كما يمكن أن نضم إليها الضلع السادس و/أو السابع غالباً.

# مواصفاتها

الشريحة جانب الكتف  
( الجزيرة الجلدية )  
Para Scapular Flap  
( Skin Paddle)



أكثر الشرائح الجلدية استخداماً.

سهل قطعها.

ما خلا الندبة الجلدية، لا تبعث تذكراً على المنطقة المانحة donor site.

يمكن لسويقتها الوعائية أن تبلغ طولاً كبيراً إذا ما بالغنا في تتبع السويقة الوعائية حتى منشئها من الحزمة الوعائية تحت الكتف subscapular pedicle وتالياً إلى الشريان الإبطي Axillary Artery.

سويقتها الوعائية مناسبة جداً للمفاغرات الوعائية المجهرية، فقطر شريانها من مرتبة ٢مم تقريباً، ووريدها يبلغ ٢-٣ مم قطراً.

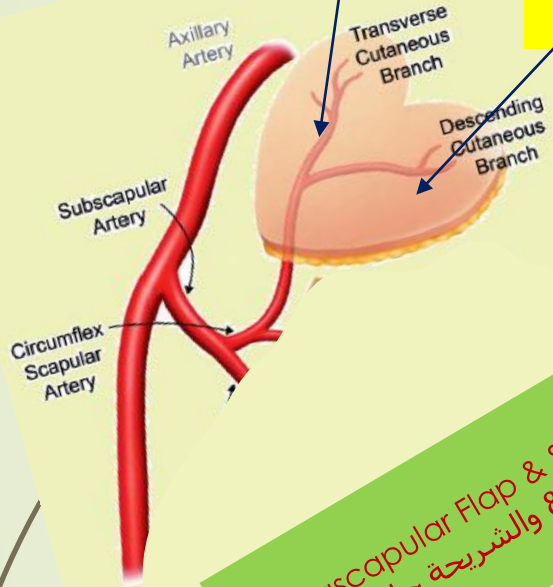
تؤمن غطاءً جلدياً كبيراً نسبياً ١٠X٣٠ سم، مع إمكانية الإغلاق الأولي للجرح في منطقة القطاف.

يمكن مشاركتها مع شرائح حرة أخرى: كالشريحة الكتفية، الشريحة الظهرية العريضة، الشريحة المسننة الأمامية، أو كشريحة مختلطة جلدية-عظمية: حيث ينضم إليها غالباً الحافة الخارجية للوح الكتف أم زاويته السفلية، كما يمكن أن نضم إليها الضلع السادس وأو السابع غالباً.

# مواصفاتها

الشَّرِيحة الحَرَّة الكتفِيَّة  
Scapular Flap

الشَّرِيحة الحَرَّة جانب الكتف  
Para Scapular Flap



Parascapular Flap & Scapular Flap  
الشَّرِيحة الكتفِيَّة & والشَّرِيحة جانب الكتف

أكثر الشَّرائح الجلديَّة استخداماً.

سهلٌ قطاؤها.

ما خلا التَّدبة الجلديَّة، لا تبعات تُذكر على المنطقة المانحة donor site.

يمكن لسويقتها الوعائيَّة أن تبلغ طولاً كبيراً إذا ما بالغنا في تتبُّع السويقة الوعائيَّة حتى منشئها من الحزمة الوعائيَّة تحت الكتف subscapular pedicle وتالياً إلى الشَّرِيان الإبطيني Axillary Artery.

سويقتها الوعائيَّة مناسبة جداً للمفاغرات الوعائيَّة المجهرية، فقطر شريانها من مرتبة ٢مم تقريباً، ووريدها يبلغ ٢-٣ مم قطراً.

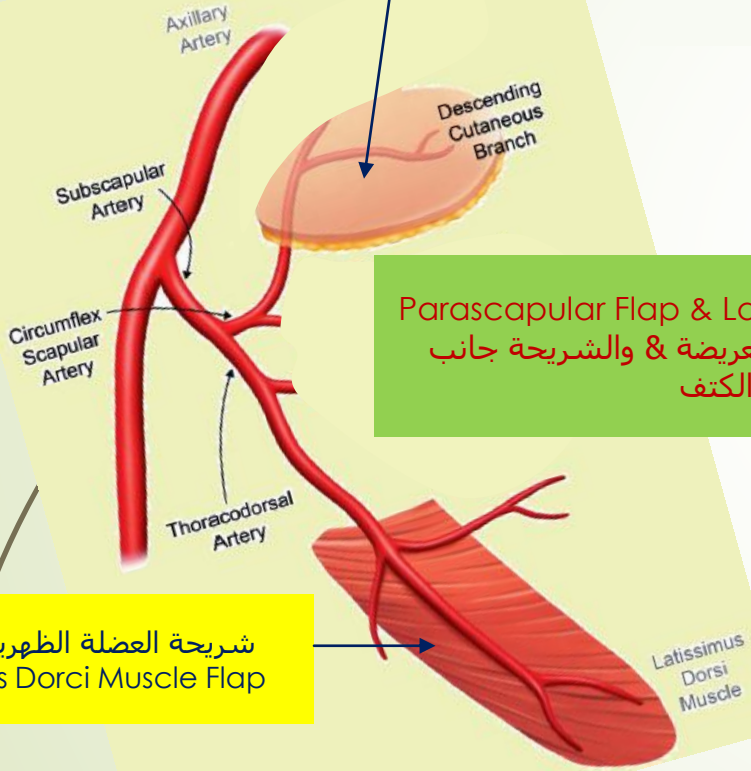
تؤمن غطاءً جلدياً كبيراً نسبياً ١٠×٢٠ سم، مع إمكانية الإغلاق الأوَّلي للجرح في منطقة القطاف.

يمكن مشاركتها مع شُرائح حرَّة أخرى: **كالشَّرِيحة الكتفِيَّة Scapular Flap**، الشَّرِيحة الظهرية العريضة، الشَّرِيحة المسنَّنة الأمامية، أو كشريحة مختلطة جلديَّة- عظميَّة: حيث تنضمُّ إليها غالباً الحافة الخارجِيَّة للوح الكتف أم زاويته السفليَّة، كما يمكن أن نضم إليها الضلع السَّادس و/أو السَّابع.

# مواصفاتها

الشَّريجة الحرة جانب الكتف  
Para Scapular Flap

Parascapular Flap & Scapular Flap  
الشريجة الكتفي & والشريجة جانب الكتف



Parascapular Flap & Latissimus Dorsi Flap  
الشريجة الظهرية العريضة & والشريجة جانب  
الكتف

شريجة العضلة الظهرية العريضة  
Latissimus Dorci Muscle Flap

أكثر الشرائح الجلدية استخداماً.

سهل قطاؤها.

ما خلا الندبة الجلدية، لا تبعات تُذكر على المنطقة المانحة donor site.

يمكن لسويقتها الوعائية أن تبلغ طولاً كبيراً إذا ما بالغنا في تتبع السويقة الوعائية حتى منشئها من الحزمة الوعائية تحت الكتف subscapular pedicle وتالياً إلى الشريان الإبطيني Axillary Artery.

سويقتها الوعائية مناسبة جداً للمفاغرات الوعائية المجهرية، فقطر شريانها من مرتبة ٢م تقريباً، ووريدها قطراً.

تؤمن غطاءً جلدياً كبيراً نسبياً ١٠×٣٠ سم، مع إمكانية الإغلاق الأولي للجرح في منطقة القطاف.

يمكن مشاركتها مع شرائح حرة أخرى: كالشريجة الكتفيه،

**الشريجة الظهرية العريضة Latissimus Dorsi Flap**،

الشريجة المسننة الأمامية، أو كشريجة مختلطة جلدية-

عظمية: حيث تنضم إليها غالباً الحافة الخارجية للوح الكتف أم

زاويته السفلية، كما يمكن أن نضم إليها الضلع السادس و/أو

السابع غالباً.

# مواصفاتها

## Parascapular Flap & Scapular Flap الشريجة الكتفي & الشريجة جانب الكتف

أكثر الشرائح الجلدية استخداماً.

سهل قطاؤها.

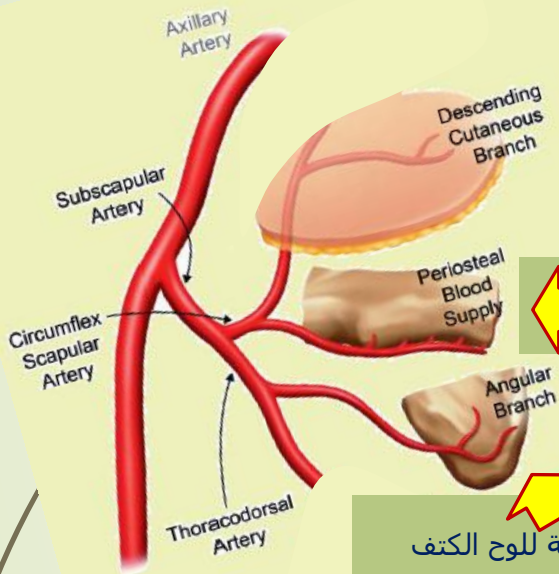
ما خلا الندبة الجلدية، لا تبعات تُذكر على المنطقة المانحة donor site.

يمكن لسويقتها الوعائية أن تبلغ طولاً كبيراً إذا ما بالغنا في تتبع السويقة الوعائية حتى منشئها من الحزمة الوعائية تحت الكتف subscapular pedicle وتالياً إلى الشريان الإبطيني Axillary Artery.

سويقتها الوعائية مناسبة جداً للمفاغرات الوعائية المجهرية، فقطر شريانها من مرتبة ٢م تقريباً، ووريدها يبلغ ٢-٣ مم قطراً.

تؤمن غطاءً جلدياً كبيراً نسبياً ١٠x٢٠ سم، مع إمكانية الإغلاق الأولي للجرح في منطقة القطاف.

يمكن مشاركتها مع شرائح حرّة أخرى: كالشريجة الكتفية، الشريجة الظهرية العريضة، الشريجة المسننة الأمامية، أو كشريجة مختلطة جلدية- عظمية: حيث تنضم إليها غالباً الحافة الخارجية للوح الكتف أم زاويته السفلية، كما يمكن أن ينضم إليها الضلع السادس و/أو السابع.



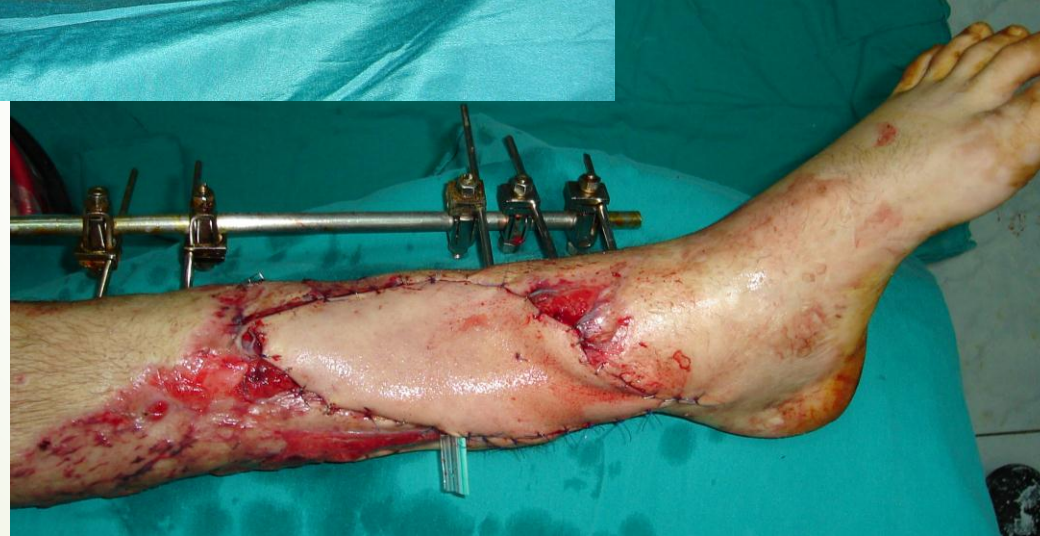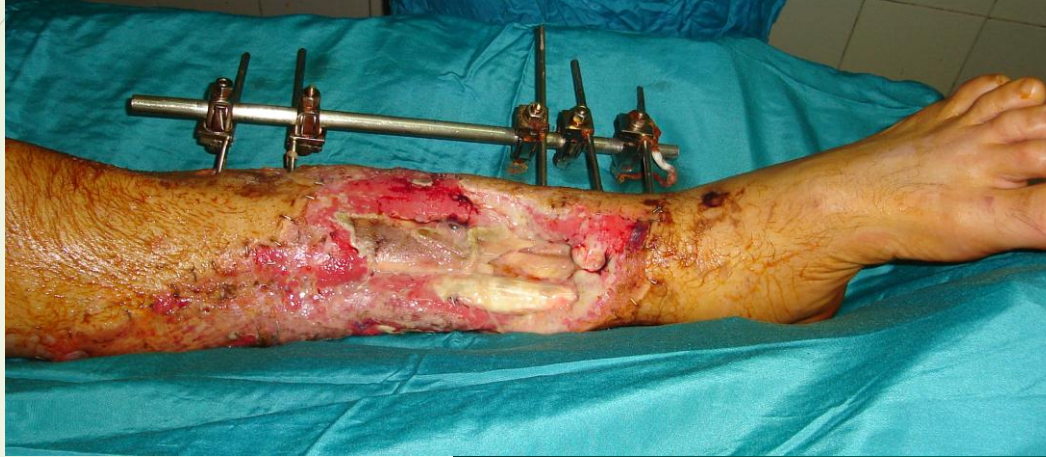الحافة الخارجية للوح الكتف

الزاوية السفلية للوح الكتف

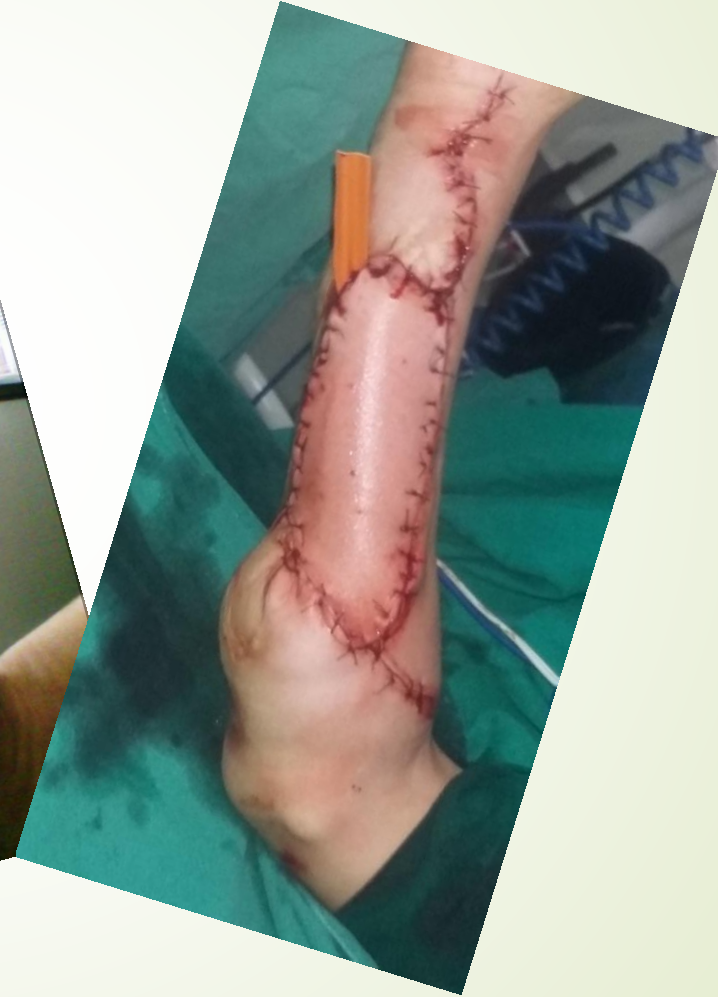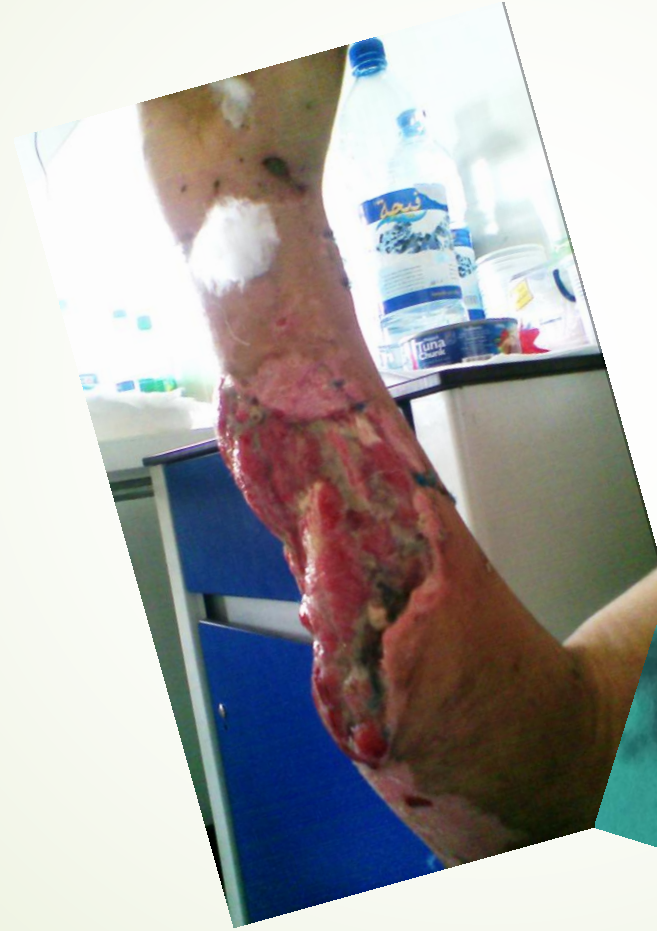Combined Osteo- cutaneous Parascapular Flap  
الشريجة جانب الكتف المركبة الجلدية- العظمية



# الحالة السريرية الأولى



# الحالة السريريّة الثانية



# أنصح بقراءة رؤى جديدة في سياقات أخرى:

- عرض مصوّر لدور عقدة رانفيه كضابط إيقاع في النقل العصبي  
The Node of Ranvier, The Equalizer (PowerPoint)
- عرض تمثيليّ لآلية النقل العصبيّ في الليف العصبيّ  
Innovated View of Neural Conduction
- المستقبلات الحسيّة، عنقرّب الخلق وجمال المخلوق  
The Sensory Receptors, The Genius of Creation and the Beauty of Creature
- النقل في المشابك العصبيّة  
Conduction in the Synapses
- النقل في المشابك العصبيّة (PowerPoint Presentation)  
The Node of Ranvier, The Equalizer
- عرض مصوّر لدور عقدة رانفيه كضابط إيقاع في النقل العصبيّ  
The Pain is First أولاً الألم أولاً
- في فقه الأعصاب، الشكل.. الضرورة  
The Philosophy of Form
- تخطيط الأعصاب الكهربائي، بين الحقيقي والموهوم  
The Spinal Shock (Innovated Conception)
- الصدمة النخاعيّة (مفهوم جديد)  
The Spinal Shock (Innovated Conception)
- أذات الخراج الشوكي، الأعراض والعلامات السريريّة، بحث في البات الحدوث  
The Spinal Injury, The Symptomatology
- التنكس الفاليريّ، يهاجم المحاور العصبيّة الحركيّة للعصب المحيطي.. ويعف عن محاوره الحسيّة  
Wallerian Degeneration, Attacks the Motor Axons of Injured Nerve and Conserves its Sensory Axons

شكراً لكم