

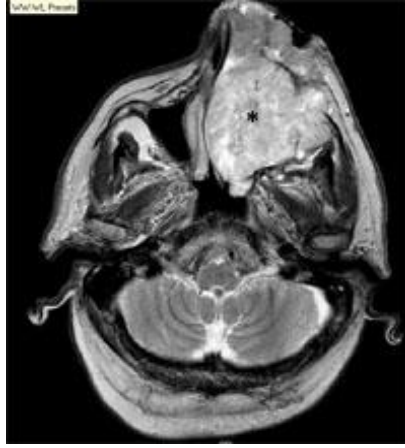
ترميم الوجه باستخدام الشريحة الشظوية الحرّة المركّبة (الشريحة العظمية- العضلية- اللّفافيّة- الجلديّة الموعاة)*

Face Reconstruction Using Composite Free Fibula Flap

[لمزيد من المعلومات عن الشريحة الشظوية تشریحاً وقطافاً وكذلك زرعاً، انقر على هذا الرّابط.](#)

نادراً ما يقف الجراح مذهولاً أمام حالة سريريّة، فقد اعتادت عيناه رؤية الغريب غير المحتمل. لكنّي لا أخفي أنّي ذهلت عند رؤية السيّد (أ.ق). كما راعني ما قد تنتهي إليه حياة أحدنا إذا ما غاب المنطق.

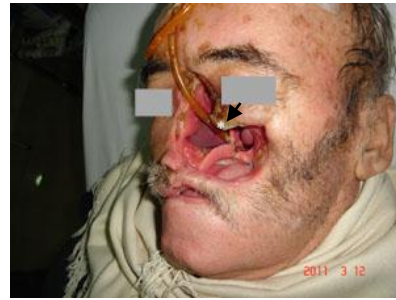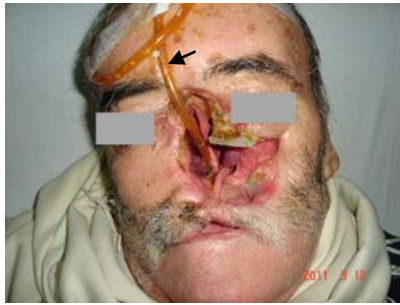بدأت القصّة عام ١٩٩٦ بظهور ورم جلديّ خبيثٍ قاعديّ الخلايا على الجدار الجانبيّ الأيسر للأنف. تمّ استئصال الورم ثلاث مرّات وبأزمنة متباعدة. نكس الورم بعدها جميعاً بسبب قصور عمليّات الاستئصال الجراحيّ وبسبب بقاء الورم عند حوافّ الاستئصال الجراحيّ في كلّ مرّة. آخر العمليّات الجراحيّة كانت عام ٢٠١١. حينها، كان الورم قد انتشر إلى الجيب الفكّي الأيسر مالنًا كذلك الحفرة الأنفيّة اليسرى ومرتسحاً في قاعدة الحجاج الأيسر، انظر الشكّل (١). تمّ استئصال البنى المصابة جميعها، لكن بحوافّ مُصابة أيضاً.



الشكّل (١): MRI للوجه- مقطع أفقي

يُظهر كتلة الورم (*) شاغلة الجيب الفكّي والمنخر في الجهة اليسرى.

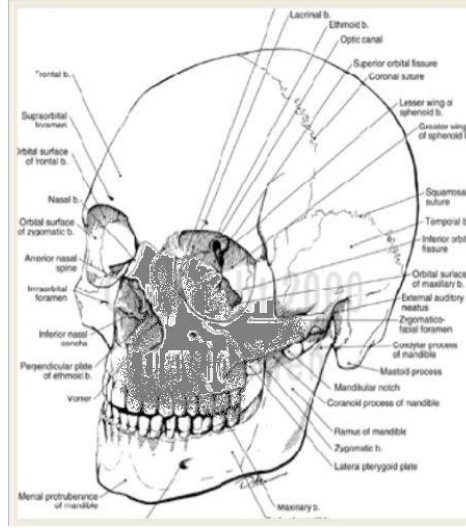
وصل المريض إلينا وهو على الهيئة التّالية؛ انظر الشكّلين (٢) & (٣): غياب تامّ للأنف، النّصف الأيسر من الفكّ العلويّ، النّصف الأيسر للحنك الصّلب، لأرضية الحجاج الأيسر، للجلد المغطّي لهذه البنى. وُضع أنبوب معدّيّ للتّغذية. كما وجدنا صفيحة سيليكون لدعم مقلة العين تعويضاً عن الضّياغ المادّي لأرضية الحجاج.



الشكّل (٢)

مشاهدة سريريّة قبل الجراحة

يظهر الضّياغ المادّي في البنى الخارجيّة. يشير السّمّم السود في الصّورة اليمنى إلى الأنبوب المعدّي، وفي اليسرى إلى صفيحة السيليكون الموضوعيّة دون تثبيت في محاولةٍ منها لمنع هبوط العين.



الشكل (٣)

رسم تمثيلي للمجمعة

تشير المنطقة الظليلة إلى البنى العظمية المستأصلة جراحياً (عظم الأنف، الفك العلوي الأيسر، جزء من العظم الوجني، كامل أرضية الحجاج، الحنك الصلب وهذا الأخير غير ظاهر في الرسم).

(من الأرشيف الخاص بالجراح)

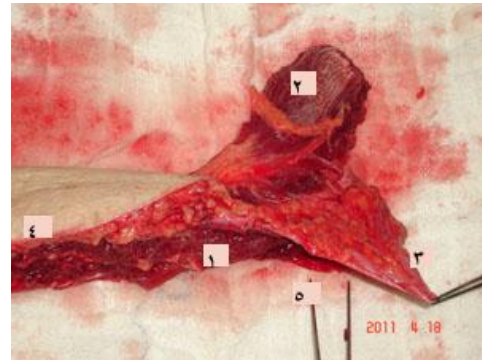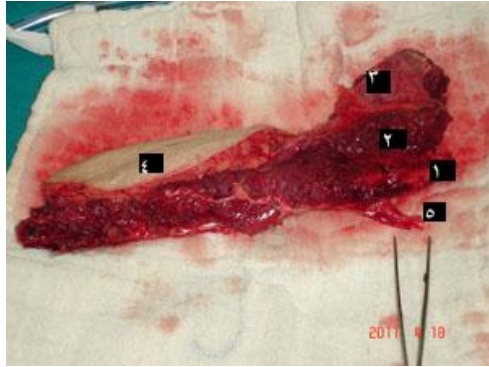
بعد التَّحْقُق شعاعياً من عدم وجود ارتشاحٍ ورميِّ للبنى المجاورة، تقرَّر التَّدَاخُل الجراحيُّ للأهداف التَّالية:

- ١- استئصال ما تبقى من الورم وصولاً لحواف استئصال حرة أثناء الجراحة بالاستعانة بال-Frozen Section؛
- ٢- تصنيع القوس السنِّي اليسرى؛
- ٣- تصنيع الأنف. تحديداً، إيجاد الأساس العظمي للأنف تمهيداً لعملية التصنيع النهائي في زمن ثانٍ؛
- ٤- تصنيع أرضية الحجاج؛
- ٥- فصل الأجواف (الحجاجي، الأنفي، الفموي) عن بعضها البعض؛
- ٦- تأمين التَّغطية الجلديَّة لكل ما سبق.

اختيرت الشَّريحة الشَّظويَّة رباعيَّة التَّكوين (عظمية- عضليَّة- لفافيَّة- جديَّة) لمقابلة كلِّ الأهداف الموضوعَّة؛
انظر الشَّكل (٤):

- ١- توقَّر الشَّريحة الشَّظويَّة الموعَّاة قطعة عظميَّة ذات طولٍ مناسب (٢٠ سم في حالتنا) لتصنيع كلِّ من القوس السنِّي اليسرى والأنف على حدِّ سواء؛
- ٢- يمكن للشَّريحة العضليَّة الموعَّاة (وقد اختيرت العضلتان الشَّظويتان الطَّويلة والقصيرة) لملء الجيب الفكِّي الأيسر. وهي تقدِّم بذلك خدمةً ثلاثيَّة الأبعاد: الدَّعم لأرضية الحجاج المُستحدثة في الأعلى، الإعاضة عن سقف الحنك الصُّلب بآخر عضليٍّ في الأسفل، الفصل بين الأجواف الثلاثة (الفموي، الحجاجي، الأنفي) عن بعضها البعض؛
- ٣- تسمُح الشَّريحة اللُّفافيَّة بتشكيل سريرٍ داعمٍ لكرة العين من الأسفل. كما تعملُ على إحكام عزل العين عن جوف الفكِّ العلويِّ؛
- ٤- تسمُح الشَّريحة الجلديَّة الموعَّاة (١٠ X ١٠ سم) بالتَّغطية الجلديَّة المناسبة؛

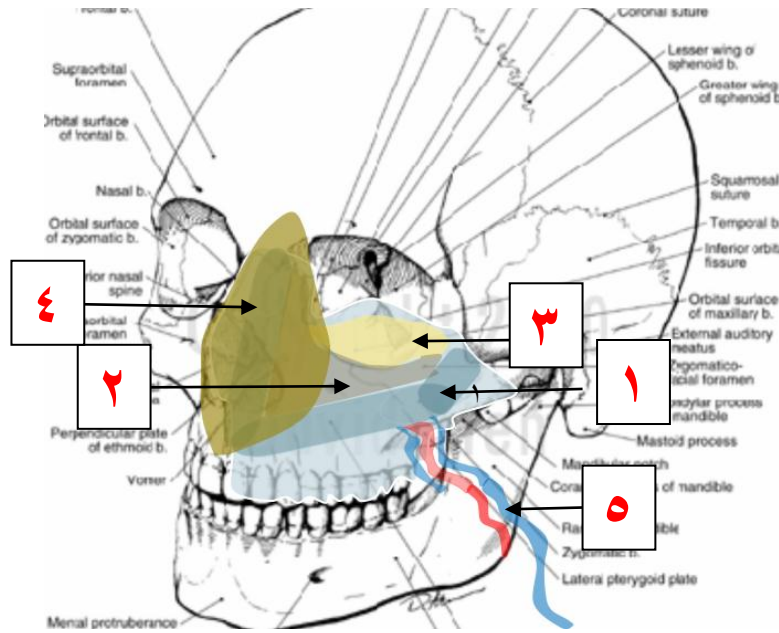
٥- تسمح السويقة الوعائية الشظوية المغذية لكل المكونات المذكورة أعلاه بمفاغرة وعائية مجهرية آمنة شريانية ووريدية، لاسيما إذا ما عرفنا أن مريضنا يبلغ من العمر ٦٥ عاماً ومصائب ارتفاع التوتر الشرياني؛ انظر الشكل (٥).



الشكل (٤)

مشاهدة جراحية

شريحة شظوية مركبة (عظمية- عضلية- لفاقية- جلدية). ١- عظم الشظية الـ Fibula Component. ٢- الشريحة العضلية الـ Muscular Component (الشظويتان الطويلة والقصيرة). ٣- الشريحة اللفاقية الـ Facial Component. ٤- الشريحة الجلدية الـ Skin Paddle. ٥- السويقة الوعائية الـ Vascular Pedicle (الشريان الشظوي والوريدان المرافقان).



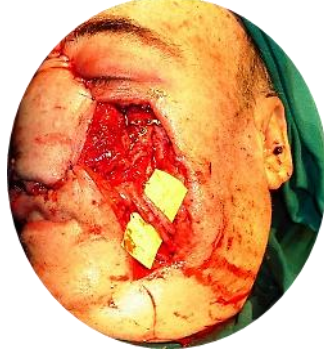الشكل (٥):

مخطط تمثيلي للجمجمة وللشريحة الشظوية المركبة في وضعها النهائي.

١- الشريحة العظمية ٢- الشريحة العضلية ٣- الشريحة اللفاقية ٤- الشريحة الجلدية ٥- السويقة الوعائية الشظوية

(من الأرشيف الخاص بالجراح)

بالكشف الجراحي بدا الشريان الوجهي الأيسر صغير القطر مقارنة مع قطر شريان الشريحة الشظوية (بنسبة ٢/١). كما بدت الأوردة المرافقة للشريان الوجهي مُتَلَفَةً ممَّا اضطررنا إلى اللجوء إلى طعم من الصافين الأنسي بطول ١٥ سم تقريباً لتأمين العود الوريدي للشريحة إلى الوريد الوداجي السطحي؛ انظر الشكلين (٥) & (٦).

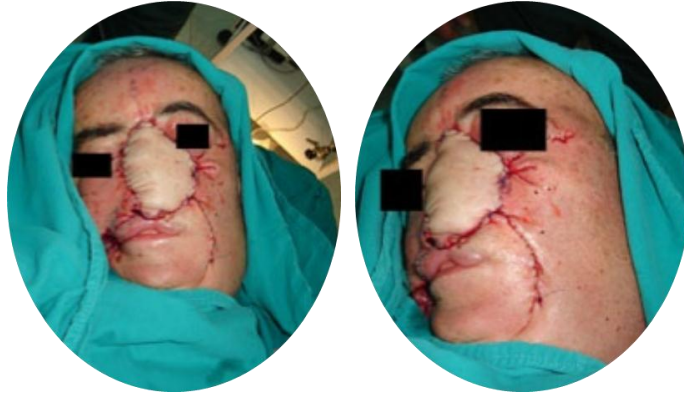

الشكل (٦)

المفاغرات الوعائية

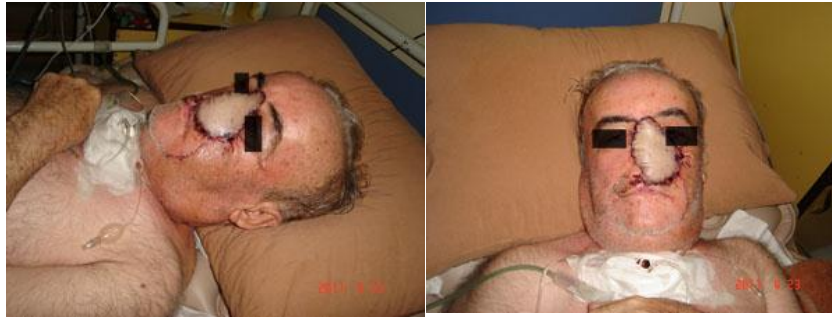المفاغرة الشريانية نهائية مباشرة بين شريان الشريجة والشريان الوجهي (إلى اليمين). المفاغرة الوريدية نهائية نهائية غير مباشرة بين أحد الأوردة المرافقة للشريان الشطوي والوريد الوداجي السطحي بوساطة طعم من الوريد الصافن الأنسي مُدَّ عبر قناة تحت الجلد (إلى اليسار). الشريجة في مكانها النهائي.

(من الأرشيف الخاص بالجراح)



الشكل (٧)

مشاهدات أثناء العمل الجراحي.
(من الأرشيف الخاص بالجراح)



الشكل (٨)








في اليوم الخامس بعد العمل الجراحي.
(الشريجة الجلدية دافئة لكن مع امتلاء شعري بطني).

(من الأرشيف الخاص بالجراح)














(*) يمكنكم قراءة المزيد من الحالات السريرية عن استخدام الشريحة الشظوية الحرة، بأشكالها المختلفة، في تعويض الضياعات العظمية على الروابط التالية (من أرشيفي الخاص):

- ١ - ترميم الفك العلوي.
- ٢ - ترميم الفك السفلي.
- ٣ - ترميم عظم الزند.
- ٤ - ترميم عظم الكعبرة (١).
- ٥ - ترميم عظم الكعبرة (٢).
- ٦ - ترميم عظم الظنوب المختلط بذات عظم ونقي معنّد على العلاج (١).
- ٧ - ترميم عظم الظنوب (٢).

في سياقات أخرى، أنصح بقراءة المقالات التالية:

- هل يفيد التداخل الجراحي الفوري في أدنات النخاع الشوكي وذييل الفرس الرضائية؟
- النقل العصبي، بين مفهوم قاصر وجديد حاضر
- The Neural Conduction.. Personal View vs. International View
- في النقل العصبي، موجات الضغط العاملة Action Pressure Waves 
- في النقل العصبي، كمونات العمل Action Potentials 
- وظيفة كمونات العمل والتيارات الكهربائية العاملة 
- في النقل العصبي، التيارات الكهربائية العاملة Action Electrical Currents 
- الأطوار الثلاثة للنقل العصبي 
- المستقبلات الحسية، عبقرية الخلق وجمال المخلوق 
- النقل في المشابك العصبية The Neural Conduction in the Synapses 
- عقدة رانفييه، ضابطة الإيقاع The Node of Ranvier, The Equalizer
- وظائف عقدة رانفييه The Functions of Node of Ranvier 
- وظائف عقدة رانفييه، الوظيفة الأولى في ضبط معايير الموجة العاملة 
- وظائف عقدة رانفييه، الوظيفة الثانية في ضبط مسار الموجة العاملة 
- وظائف عقدة رانفييه، الوظيفة الثالثة في توليد كمونات العمل 

- [في فقه الأعصاب، الألم أولاً *The Pain is First*](#)
- [في فقه الأعصاب، الشكل.. الضرورة *The Philosophy of Form*](#)
- [تخطيط الأعصاب الكهربائي، بين الحقيقي والمفهوم](#)
- [الصدمة النخاعية \(مفهوم جديد\) *The Spinal Shock \(Innovated Conception\)*](#) 
- [أنتيات النخاع الشوكي، الأعراض والعلامات السريرية، بحثٌ في آليات الحدوث *The Spinal Injury, The Symptomatology*](#)
- [الزَّمع *Clonus*](#) 
- [اشتداد المنعكس الشوكي *Hyperactive Hyperreflexia*](#) 
- [اتساعُ باحة المنعكس الشوكي الاشتدادي *Extended Reflex Sector*](#) 
- [الاستجابة ثنائية الجانب للمنعكس الشوكي الاشتدادي *Bilateral Responses*](#) 
- [الاستجابة الحركية العديدة للمنعكس الشوكي *Multiple Responses*](#) 
- [التنكس الفاليري، يهاجم المحاور العصبية الحركية للعصب المحيطي.. ويعف عن محاوره الحسية *Wallerian Degeneration, Attacks the Motor Axons of Injured Nerve and Conserves its Sensory Axons*](#)
- [التنكس الفاليري، رؤيةٌ جديدةٌ *Wallerian Degeneration \(Innovated View\)*](#) 
- [التجدد العصبي، رؤيةٌ جديدةٌ *Neural Regeneration \(Innovated View\)*](#) 
- [المنعكسات الشوكية، المفاهيم القديمة *Spinal Reflexes, Ancient Conceptions*](#) 
- [المنعكسات الشوكية، تحديث المفاهيم *Spinal Reflexes, Innovated Conception*](#) 
- [خُلقت المرأة من ضلع الرجل، رائعة الإيحاء الفلسفي والمجاز العلمي](#) 
- [المرأة تقرّر جنس ولدها، والرجل يدعي!](#) 
- [الروح والنفس.. عطية خالق وصنيعه مخلوق](#)
- [خلق السماوات والأرض أكبر من خلق الناس.. في المرامي والدلالات](#)
- [تفاحة آدم وضلع آدم، وجهان لصورة الإنسان.](#) 
- [حواء.. هذه](#)
- [سفينة نوح، طوق نجاة لا معراج خلاص](#)
- [المصباح الكهربائي، بين التجريد والتنفيذ رحلة ألف عام](#)

- هكذا تكلم إبراهيم الخليل
- فقه الحضارات، بين قوة الفكر وفكر القوة
- العدة وعلّة الاختلاف بين مُطلقة وأرملة ذات عفاف
- تعدد الزوجات وملك اليمين.. المنسوخ الأجل
- الثقب الأسود، وفضية النجم الساقط 
- جسيم بار، مفتاح أحجية الخلق 
- صبي أم بنت، الأم تُقرّر! 
- القدم الهابطة، حالة سريرية 
- خلق حواء من ضلع آدم، حقيقة أم أسطورة؟ 
- شلل الضفيرة العضدية الولادي *Obstetrical Brachial Plexus Palsy* 
- الأذيات الرضائية للأعصاب المحيطية (١) التشريح الوصفي والوظيفي 
- الأذيات الرضائية للأعصاب المحيطية (٢) تقييم الأذية العصبية 
- الأذيات الرضائية للأعصاب المحيطية (٣) التدبير والإصلاح الجراحي 
- الأذيات الرضائية للأعصاب المحيطية (٤) تصنيف الأذية العصبية 
- قوس العضلة الكائبة المدورة *Pronator Teres Muscle Arcade* 
- شبيه رباط *Struthers-like Ligament* 
- عمليات النقل الوترية في تدبير شلل العصب الكعبري *Tendon Transfers for Radial Palsy* 

تاريخ العمل الجراحي
٢٠١١/٠٤/١٨