

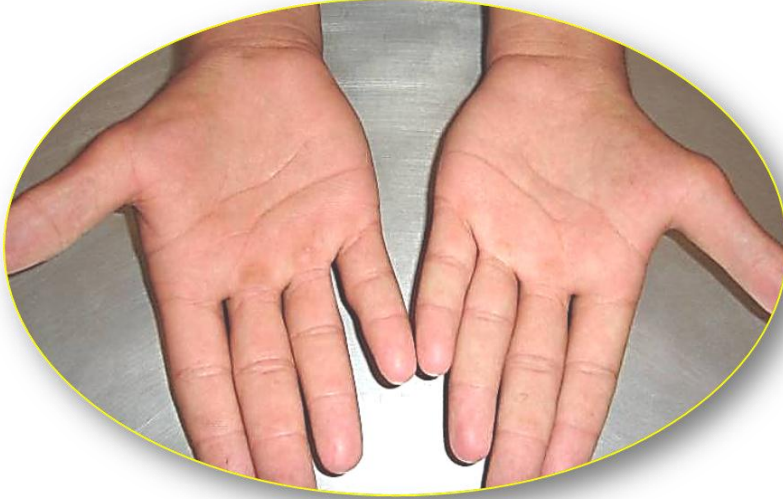غياب خلقي ثنائي الجانب لإلية اليد غياب خلقي معزول ثنائي الجانب لمُبعده الإبهام القصيرة والمُقابلة

Congenital Bilateral Thenar Aplasia *Congenital bilateral Aplasia of* *Abductor Pollicis Brevis & Opponens Pollicis*

عديداً، سابقتان لا ثالث لهما في الأدب الطَّبِّي.. وأما الثالثةُ فخاصَّتِي. وردَ في الأدبياتِ الطَّبِّيَّةِ عددٌ من الحالاتِ المُشابهةِ، بيدَ أنَّها كانتْ في معظمِها وحيدةُ الجانبِ الـ *Unilateral*. أما الغياباتُ الخَلَقِيَّةُ المعزولةُ ثنائيَّةُ الجانبِ لإليةِ اليدِ الـ *Bilateral Congenital Thenar Aplasia* فأصبحتْ من الآن ثلاثةُ فقط.

وصفيّاً، تغيبُ خَلَقِيّاً، بالجهتين، العضلةُ مبعدهُ الإبهامِ القصيرةِ الـ *Abductor Pollicis Brevis*، والعضلةُ مُقابلةُ الإبهامِ الـ *Opponens Pollicis*. بالمقابل، يبقى للإبهامِ مثنيتُه القصيرةُ الـ *Flexor Pollicis Brevis* ومقربنُه الـ *Adductor Pollicis*.

وظيفياً، لا تبعاتُ هامَّةٌ على وظيفةِ الإبهامِ بالخاصَّةِ، أو على اليدِ كوحدةٍ وظيفيَّةٍ متكاملة. لذلكُ غالباً ما تُتركُ هذهِ الحالاتُ بعيدةً عن مبضعِ الجراح؛ **انظر الشَّكل (1)**.



الشَّكل (1)

غيابُ خلقي ثنائي الجانب لإلية اليد


Bilateral Congenital Thenar Aplasia

غابتْ في كلا الجهتينِ العضلةُ مبعدهُ الإبهامِ القصيرةُ الـ *Abductor Pollicis Brevis* كما وغابتْ الهضبةُ الإلبيويَّةُ لليدِ *Thenar Eminence* في الجهتينِ كذلك. العيبُ الخَلَقِيُّ معزولٌ لا مرافقٌ له في اليدِ أو في مواضعٍ أخرى من الجسم. لم يفقدِ الإبهامُ وبقاى اليدِ الحسَّ (الحسُّ طبيعيٌّ في باحةِ العصبِ المتوسِّطِ الـ *Median Nerve*،


وكذلك في باحة العصب الزندي الـ (Ulnar Nerve).
بالمقابل، تأثرت قليلاً حركة تبعيد الإبهام الـ Abduction لكن دون تبعات تذكر على وظيفة اليد إجمالاً.

ملاحظة: أُخِرتُ طويلاً وكثيراً عرضَ الحالةِ إلى حين توافر الـ MRI لليدين. لكنَّ الانتظارَ طالَ ولم يرجع المعنى صاحبُ العلاقةِ بما طَلَبَ منه، بعدَ أنْ اطمأنَّ على مستقبلِ يديه الوظيفيِّ ربَّما. تمَّ الاستدلالُ على غيابِ العضلتين مُبعدةِ الإبهامِ القصيرةِ والعضلةِ المقابلةِ سريريّاً بالمعاينةِ المباشرةِ وبالفحصِ الحركيِّ. ولم يكُنْ أمرُ الكشفِ عن وجودِ العضلةِ المقربةِ للإبهامِ عسيراً. أمَّا العضلةُ مثنيةُ الإبهامِ القصيرةُ فَعُلِّلَ وجودُها بثباتِ المفصلِ المشطيِّ- السلاميِّ للإبهامِ الـ 1st Metacarpo- Phalangeal Joint.

في سياقاتٍ أخرى، أنصحُ بقراءةِ المقالاتِ التَّاليةِ:

[أذْيَاتُ العصبونِ المُحرِّكِ العلويِّ، الفيزيولوجيا المرضيَّةُ للأعراضِ والعلاماتِ السَّريريَّةِ
Upper Motor Neuron Injuries, Pathophysiology of Symptomatology](#) 

- هل يفيدُ التَّدخُلُ الجراحيُّ الفوريُّ في أذْيَاتِ النخاعِ الشُّوكيِّ وذيلِ الفرسِ الرضَّيَّةِ؟

[مقارِبَةُ العصبِ الوركِيِّ جراحياً في النَّاحِيَةِ الإليويَّةِ.. المدخُلُ عبرَ أليافِ العضلةِ الإليويَّةِ العظمى مقابلَ
المدخُلِ التَّقليديِّ Trans- Gluteal Approach of Sciatic Nerve vs. The Traditional
Approaches](#) 

[النقلُ العصبيُّ، بين مفهومِ قاصرٍ وجديدٍ حاضرٍ
The Neural Conduction.. Personal View vs. International View](#) 


[في النقلِ العصبيِّ، موجاتُ الضَّغَطِ العاملةِ Action Pressure Waves](#) 

[في النقلِ العصبيِّ، كموناتُ العملِ Action Potentials](#) 

[وظيفةُ كموناتِ العملِ والتَّياراتِ الكهربائيَّةِ العاملةِ](#) 

[في النقلِ العصبيِّ، التَّياراتُ الكهربائيَّةُ العاملةِ Action Electrical Currents](#) 

[الأطوارُ الثلاثةُ للنقلِ العصبيِّ](#) 

[المستقبلاتُ الحسيَّةُ، عبقريةُ الخلقِ وجمالُ المخلوقِ](#) 

[النقلُ في المشابكِ العصبيَّةِ The Neural Conduction in the Synapses](#) 

[عقدة رانفييه، ضابطةُ الإيقاعِ The Node of Ranvier, The Equalizer](#) 

[وظائفُ عقدة رانفييه The Functions of Node of Ranvier](#) 

[وظائفُ عقدة رانفييه، الوظيفةُ الأولى في ضبطِ معاييرِ الموجةِ العاملةِ](#) 

وظائفُ عقدة رانفيه، الوظيفةُ الثانيةُ في ضبط مسار الموجة العاملة



وظائفُ عقدة رانفيه، الوظيفةُ الثالثةُ في توليد كمونات العمل



في فقه الأعصاب، الألم أولاً *The Pain is First*



في فقه الأعصاب، الشكل.. الضرورة *The Philosophy of Form*



تخطيط الأعصاب الكهربائي، بين الحقيقي والموهوم



الصدمة النخاعية (مفهوم جديد) *The Spinal Shock (Innovated Conception)*



أذيات النخاع الشوكي، الأعراض والعلامات السريرية، بحثٌ في آليات الحدث *The Spinal Injury, The Symptomatology*



الزعم *Clonus*



اشتداد المنعكس الشوكي *Hyperactive Hyperreflexia*



اتساعُ باحة المنعكس الشوكي الاشتدادي *Extended Reflex Sector*



الاستجابة ثنائية الجانب للمنعكس الشوكي الاشتدادي *Bilateral Responses*



الاستجابة الحركية العديدة للمنعكس الشوكي *Multiple Motor Responses*



التنكس الفاليري، يهاجم المحاور العصبية الحركية للعصب المحيطي.. ويعف عن محاوره الحسية



Wallerian Degeneration, Attacks the Motor Axons of Injured Nerve and Conserves its Sensory Axons

التنكس الفاليري، رؤيةٌ جديدةٌ *Wallerian Degeneration (Innovated View)*



التجدد العصبي، رؤيةٌ جديدةٌ *Neural Regeneration (Innovated View)*



المنعسات الشوكية، المفاهيم القديمة *Spinal Reflexes, Ancient Conceptions*



المنعسات الشوكية، تحديث المفاهيم *Spinal Reflexes, Innovated Conception*



خلقت المرأة من ضلع الرجل، رائعة الإيجاء الفلسفي والمجاز العلمي



المرأة تقرّر جنس ولبيها، والرجل يدعي!



الروح والنفس.. عطية خالق وصنعة مخلوق



خلق السموات والأرض أكبر من خلق الناس.. في المرامي والدلالات



تفاحة آدم وضلع آدم، وجهان لصورة الإنسان.



حواشي هذه



سفينة نوح، طوق نجاة لا معراج خلاص



المصباح الكهربائي، بين التجريد والتنفيذ رحلة ألف عام



هكذا تكلم إبراهيم الخليل



فقه الحضارات، بين قوة الفكر وفكر القوة



العدو وعلته الاختلاف بين مطلقه وأرملة ذواتي عفاف



تعدد الزوجات وملك اليمين.. المنسوخ الآجل



الثقب الأسود، وفرضية النجم الساقط



جسيم بار، مفتاح أحجية الخلق



صبي أم بنت، الأم تُفرز!



القدم الهابطة، حالة سريرية



خلق حواء من ضلع آدم، حقيقة أم أسطورة؟



شلل الضفيرة العضدية الولادي Obstetrical Brachial Plexus Palsy



الأذيات الرضائية للأعصاب المحيطية (١) التشريح الوصفي والوظيفي



الأذيات الرضائية للأعصاب المحيطية (٢) تقييم الأذية العصبية



الأذيات الرضائية للأعصاب المحيطية (٣) التدبير والإصلاح الجراحي



الأذيات الرضائية للأعصاب المحيطية (٤) تصنيف الأذية العصبية



قوس العضلة الكاتبة المدورة Pronator Teres Muscle Arcade



شبيه رباط Struthers-like Ligament ...Struthers



عمليات النقل الوترية في تدبير شلل العصب الكعبري Tendon Transfers for Radial Palsy



من يُفرز جنس الوليد (مختصر)



ثالث الذكاء.. زاد مسافر! الذكاء الفطري، الإنساني، والاصطناعي.. بحث في الصفات والمآلات



المعادلات الصّوريّة.. الحداثّة، مالها وما عليها



متلازمة العصب بين العظام الخلفي *Posterior Interosseous Nerve Syndrome*



المنعكس الشوكي، فيزيولوجيا جديدة *Spinal Reflex, Innovated Physiology*



المنعكس الشوكي الاشتدادي، في الفيزيولوجيا المرضية *Hyperreflex, Innovated Pathophysiology*



المنعكس الشوكي الاشتدادي (١)، الفيزيولوجيا المرضية لقوة المنعكس *Hyperreflexia, Pathophysiology of Hyperactive Hyperreflex*



المنعكس الشوكي الاشتدادي (٢)، الفيزيولوجيا المرضية للاستجابة ثنائية الجانب للمنعكس *Hyperreflexia, Pathophysiology of Bilateral- Response Hyperreflex*



المنعكس الشوكي الاشتدادي (٣)، الفيزيولوجيا المرضية لتوسع ساحة العمل *Extended Hyperreflex, Pathophysiology*



المنعكس الشوكي الاشتدادي (٤)، الفيزيولوجيا المرضية للمنعكس عديد الاستجابة الحركية *Hyperreflexia, Pathophysiology of Multi-Response hyperreflex*



الرّمع (١)، الفرضية الأولى في الفيزيولوجيا المرضية



الرّمع (٢)، الفرضية الثانية في الفيزيولوجيا المرضية



خلق آدم وخلق حواء، ومن ضلعه كانت حواء *Adam & Eve, Adam's Rib*



جسيم بار، الشاهد والبصيرة *Barr Body, The Witness*



جدلية المعنى واللامعنى



التدبير الجراحي لليد المخليبة *Surgical Treatment of Claw Hand (Brand Operation)*



الانقسام الخلوي المتساوي الـ *Mitosis*



المادة الصبغية، الصبغي، الجسم الصبغي الـ *Chromatin, Chromatid, Chromosome*



المتممات الغذائية الـ *Nutritional Supplements*، هل هي حقاً مفيدة لأجسامنا؟



الانقسام الخلوي المنصف الـ *Meiosis*



فيتامين د *Vitamin D*، ضمانة الشباب الدائم



فيتامين ب6 *Vitamin B6*، قليلة مفيد.. وكثيرة ضار جداً



والمهنة.. شهيدٌ، من قصص البطولة والفداء



التقبُّ الأسود والنجم الذي هوى



خلقُ السماوات والأرض، فرضية الكون السديمي المُتصل



Circulating Sweepers الجوّاري الكُنس الـ



عندما ينفضُّ المجتمعُ.. لمن تتحمّلين هيفاء؟



Elbow Auto- Arthroplasty التصنيعُ الذاتي لمفصل المرفق



الطوفانُ الأخيرُ، طوفانُ بلا سفينة



كشْفُ المسثور.. مع الاسم تكوّن البداية، فتكوّن الهوية خاتمة الحكاية



مجتمعُ الإنسان! أهو اجتماع فطرة، أم اجتماع ضرورة، أم اجتماع مصلحة؟



Pneumatic Petrous عظمُ الصخرة الهوائي



Congenital Bilateral Ulnar Nerve Dislocation خلعٌ ولادِيٌّ ثنائي الجانب للعصب الزندي



حقيقتان لا تقبلُ بهنَّ حواءُ



Oocytogenesis إنتاجُ البويضات غير المُلقحات الـ



Spermatogenesis إنتاجُ النطاف الـ



أمّ البنات، حقيقةٌ هي أمّ هي محضُ ثرّهات!؟



أمّ البنين! حقيقةٌ لطالما ظنننّها من هفوات الأولين



غلبةُ البنات، حواءُ هذه تلدُ كثيرَ بناتٍ وقليلَ بنين



غلبةُ البنين، حواءُ هذه تلدُ كثيرَ بنينٍ وقليلَ بنات



ولا أنفي عنها العدن أحياناً! حواءُ هذه يكافئُ عددَ بنبيها عددَ بُنيّاتها



المغنيزيوم بان للعظام! يدعمُ وظيفة الكالسيوم، ولا يطيقُ مشاركته



لأدم فعلُ التمكين، ولحواءُ حفظُ التكوين!



هديانُ المفاهيم (1): هديانُ الاقتصاد



المغنيز يوم (٢)، معلومات لا غنى عنها



مُعالجة تناذر العضلة الكمثرية بحقن الكورتيزون (مقاربة شخصية)



Piriformis Muscle Injection (Personal Approach)

مُعالجة تناذر العضلة الكمثرية بحقن الكورتيزون (مقاربة شخصية) (عرض موسع)



Piriformis Muscle Injection (Personal Approach)

فيروس كورونا المستجد.. من بعد السلوك، عينه على الصفات



هديان المفاهيم (٢): هديان الليل والنهار



كادت المرأة أن تلد أخاها، قول صحيح لكن بنكهة عربية



متلازمة التعب المزمن Fibromyalgia



طفل الأنبوب، ليس أفضل الممكن



الحروب العنيفة.. عذاب دائم أم امتحان مستدام؟



العقل القياس والعقل المجرد.. في القياس قصور، وفي التجريد وصول



الذنب المنفرد، حين يصبح التوحيد مفازة لا محض قرار!



علاج الإصبع القافزة الـ Trigger Finger بحقن الكورتيزون موضعياً



وحش فرانكشتاين الجديد.. القديم نكب الأرض وما يزال، وأما الجديد فمنكوبه أنت أساساً أيها الإنسان!



اليَد المخلبية، الإصلاح الجراحي (عملية براند) (Claw Hand (Brand Operation)



ساعة بريد حقيقيون.. لا هواة ترحال وهجرة



فيروس كورونا المستجد (كوفيد-١٩): من بعد السلوك، عينه على الصفات



علامة هوفمان Hoffman Sign



الأسطورة الحقيقية الهرم.. شمشون الحكاية، وسيزيف الإنسان



التنكس الفاليري التالي للأذية العصبية، وعملية التجدد العصبي



التصلب اللويحي المتعدد: العلاقة السببية، بين التيارات الغلفاني والتصلب اللويحي المتعدد؟



الورم الوعائي في الكبد: الاستئصال الجراحي الإسعافي لورم وعائي كبد عرطل بسبب نزف داخل كتلة الورم



[Pronator Teres Muscle Syndrome](#) مُتلازمة العضلة الكائبة المدوّرة



[أذنيّات ذيل الفرس الرّضّيّة، مقارنة جراحية جديدة](#)



[Traumatic Injuries of Cauda Equina, New Surgical Approach](#)

[الشّلل الرّباعي.. موجبات وأهداف العلاج الجراحي.. التّطوّرات التّالية للجراحة- مقارنة سريريّة وشعاعيّة](#)



[Ulnar Dimelia or Mirror Hand](#) تضاعف اليد والرّند



[مُتلازمة نفق الرّسغ تنهي التزامها بقطع تامّ للعصب المتوسّط](#)



[Tibial Nerve Schwannoma](#) ورم شوان في العصب الطّنبويّ الـ



[Presacral Schwannoma](#) ورم شوان أمام العجز



[Malignant Melanoma](#) ميلانوما جديّة خبيثة



[Congenital Thenar Hypoplasia](#) ضمور البية اليد بالجهتين، غياب خلقيّ معزول ثنائيّ الجانب



[٢٠١٥/٨/٣](#)

[حُدث المقال ٢٠٢١/١٢/١١](#)