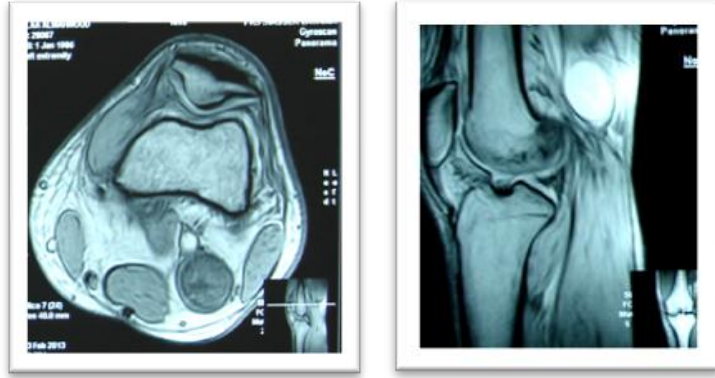


ورم شوان في العصب الطنبوبيّ Schwannoma of Tibial Nerve

ورم خلية شوان Schwannoma سليم في الأعمّ الأغلب. ينشأ الورم من خلية شوان العصبية الـ Schwann Cell. يفضّل الورم كسكن له أعصاب العنق والطرفين العلويين على أعصاب الطرفين السفليين. نادراً ما تتوارى هذه الأورام في الحيز خلف البريتوان.

سنعرضُ تالياً حالةً سريريّةً لورم خلية شوان. نشأ الورم على حساب العصب الطنبوبيّ الـ Tibial Nerve في الحفرة المأبضية الـ Popliteal Fossa. المريضُ شابٌّ في السّابع والعشرين من عمره شكّا منذ أكثر من سبع سنوات من ألم خلف ركبته اليسرى. ترافق الألمُ وتتميّلاً في الكعب الـ Heal وأخمص القدم الـ Sole of Foot في الجهة ذاتها.



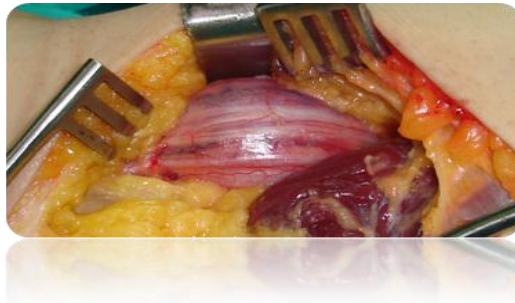الشكل (١)

التصوير المغناطيسيّ للحفرة المأبضية اليسرى

MRI of Left Popliteal Fossa

مقطع محوريّ الـ Axial Section (إلى اليمين): يظهر الورم ناقص الإشارة في الزمن الأول، بحدود واضحة، ووثيق الصلّة بالوريد المأبضيّ الـ Popliteal Vein.

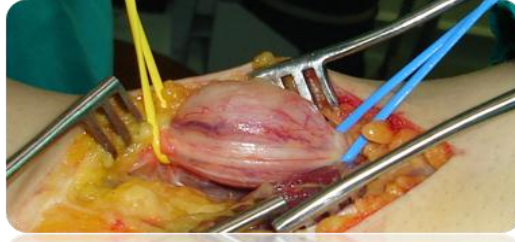
مقطع سهميّ الـ Sagittal Section (إلى اليسار): يظهر الورم زائد الإشارة في الزمن الثاني، ببضويّ الشكل بمحور طولانيّ.



الشكل (٢)

مشاهدة جراحية الـ Per-operative View

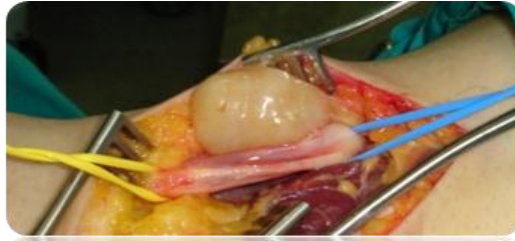يسكن الورم لب العصب الطنبوبي ويبدو محاطاً بالحزم العصبية من جهاته جميعها.



الشكل (٣)

مشاهدة جراحية الـ Per-operative View

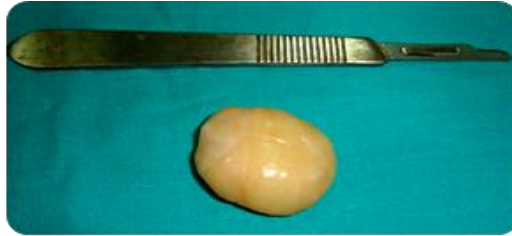أمكن بسهولة عزل الورم عن مجاراته النسيجية وعن الوريد المأبضي خصوصاً. يظهر الورم بشكله المغزلي و سطحه الناعم. كما يبدو جلياً العصب الطنبوني بقطره الطبيعي عند قطبي المغزل. محور الورم طولاني يوافق اتجاه العصب الأم.



الشكل (٤)

مشاهدة جراحية الـ Per-operative View


أمكن توليد الورم من رحم العصب الحامل. نتوخي الحذر عند شق الغلالة الخارجية للعصب الـ Epinerve. الحذر، الحذر، عند عزل الورم عن الحزم العصبية السابحة على سطحه. الوسائط المكبرة أساسية في عملنا.



الشكل (٥)

كتلة الورم بعد الاستئصال

يبدو الورم بعد استئصاله بسطح أملس، قوام مرن، ومظهر شمعي. يقيس الورم 3,5X2,5X0,8 سم.



الشكل (٦)

تقرير التشريح المرضي
الورم ورم شوان السليم. يقيس الورم 3,5X2,5X0,8 سم.

في سياقات أخرى، انصح بقراءة المقالات التالية:

- [هل يفيد التداخل الجراحي الفوري في أدبيات النخاع الشوكي وذيل الفرس الرضائية؟](#)

- [النقل العصبي، بين مفهوم قاصر وجديد حاضر](#)

[The Neural Conduction.. Personal View vs. International View](#)

[في النقل العصبي، موجات الضغطة العاملة Action Pressure Waves](#)



[في النقل العصبي، كمونات العمل Action Potentials](#)



[وظيفة كمونات العمل والتيارات الكهربائية العاملة](#)



[في النقل العصبي، التيارات الكهربائية العاملة Action Electrical Currents](#)



[الأطوار الثلاثة للنقل العصبي](#)



[المستقبلات الحسية، عبقريّة الخلق وجمال المخلوق](#)



[النقل في المشابك العصبية The Neural Conduction in the Synapses](#)



- [عقدة رانفييه، ضابطة الإيقاع The Node of Ranvier, The Equalizer](#)

[وظائف عقدة رانفييه The Functions of Node of Ranvier](#)



[وظائف عقدة رانفييه، الوظيفة الأولى في ضبط معايير الموجة العاملة](#)



[وظائف عقدة رانفييه، الوظيفة الثانية في ضبط مسار الموجة العاملة](#)



[وظائف عقدة رانفييه، الوظيفة الثالثة في توليد كمونات العمل](#)



- [في فقه الأعصاب، الألم أولاً The Pain is First](#)

- [في فقه الأعصاب، الشكل.. الضرورة The Philosophy of Form](#)

- [تخطيط الأعصاب الكهربائي، بين الحقيقي والموهوم](#)

- The Spinal Shock (Innovated Conception) (مفهوم جديد) 
- The Spinal Injury, The أذيات النخاع الشوكي، الأعراض والعلامات السريرية، بحث في آليات الحدوث -
Symptomatology
- الرَّمع Clonus 
- اشتداد المنعكس الشوكي Hyperactive Hyperreflexia 
- اتساع باحة المنعكس الشوكي الاشتدادي Extended Reflex Sector 
- الاستجابة ثنائية الجانب للمنعكس الشوكي الاشتدادي Bilateral Responses 
- الاستجابة الحركية العديدة للمنعكس الشوكي Multiple Responses 
- التنكس الفاليري، يهاجم المحاور العصبية الحركية للعصب المحيطي.. ويعف عن محاوره الحسية -
Wallerian Degeneration, Attacks the Motor Axons of Injured Nerve and Conserves
its Sensory Axons
- التنكس الفاليري، رؤية جديدة (Innovated View) Wallerian Degeneration 
- التجدد العصبي، رؤية جديدة (Innovated View) Neural Regeneration 
- المنعكسات الشوكية، المفاهيم القديمة Spinal Reflexes, Ancient Conceptions 
- المنعكسات الشوكية، تحديث المفاهيم Spinal Reflexes, Innovated Conception 
- خلقت المرأة من ضلع الرجل، رائعة الإبداع الفلسفي والمجاز العلمي 
- المرأة تقرّر جنس ولبيدها، والرجل يدعي! 
- الروح والنفس.. عطية خالق وصنعة مخلوق -
- خلق السماوات والأرض أكبر من خلق الناس.. في المرامي والدلالات -
- تفاحة آدم وضلع آدم، وجهان لصورة الإنسان. 
- حواء.. هذه -
- سفينة نوح، طوق نجاة لا معراج خلاص -
- المصباح الكهربائي، بين التجريد والتنفيذ رحلة ألف عام -
- هكذا تكلم إبراهيم الخليل -
- فقه الحضارات، بين قوة الفكر وفكر القوة -
- العدّة وعلّة الاختلاف بين مُطلقة وأرملّة ذات عفاف -
- تعدّد الزوجات وملك اليمين.. المنسوخ الأجل -

التقبُّ الأسود، وفرضية النجم الساقط



جسيم بار، مفتاح أحجية الخلق



صدي أم بنت، الأم تُقرّر!



القدم الهابطة، حالة سريرية



خلق حواء من ضلع آدم، حقيقة أم أسطورة؟



شلل الضفيرة العصبية الولادي Obstetrical Brachial Plexus Palsy



الأذيات الرضية للأعصاب المحيطية (١) التشريح الوصفي والوظيفي



الأذيات الرضية للأعصاب المحيطية (٢) تقييم الأذية العصبية



الأذيات الرضية للأعصاب المحيطية (٣) التدبير والإصلاح الجراحي



الأذيات الرضية للأعصاب المحيطية (٤) تصنيف الأذية العصبية



قوس العضلة الكاتبة المدورة Pronator Teres Muscle Arcade



شبيهة رباط Struthers-like Ligament ...Struthers



عمليات النقل الوترية في تدبير شلل العصب الكعبري Tendon Transfers for Radial Palsy



Who Decides the Sex of Coming Baby? (Concise)



من يُقرّر جنس الوليد (مختصر)



تالوث الذكاء.. زاد مسافر! الذكاء الفطري، الإنساني، والاصطناعي.. بحث في الصفات والمآلات

-

المعادلات الصفرية.. الحادثة، مالها وما عليها

-

متلازمة العصب بين العظام الخلفي Posterior Interosseous Nerve Syndrome

