

الورم العظمي العظماني (العظموم العظماني) Osteoid Osteoma

شكا المريض، ٤٨ عاماً، ومنذ أشهر عديدة من ألمٍ حادٍّ، يوميٍّ، ليليٍّ، موضَع. يستطيع المريضُ تحديدَ موقعِ الألمِ بدقةٍ متناهيةٍ، وهو التُّلْتُ البعيد للسلامية الأولى الـ 1st Phalange للسبابة اليسرى الـ Left Index. الألمُ شديدٌ يمنعُ النَّوْمَ، ويتكرَّرُ بصورةٍ منتظمة. يستجيبُ الألمُ على نحوٍ مُذهِلٍ على مضاداتِ الالتهاب غير الستيروئيدية الـ Non-Steroidal Anti-Inflammatory Drugs.

كانت جميعُ الصُّورِ الشعاعية البسيطة للسبابة اليسرى فقيرةً بالمعطيات. الأمرُ الذي ضيَعَ التَّشخيصَ وأدخلَ المريضَ والمعالجينَ في دوَّاماتٍ من الظَّنِّ والتَّخمين.

بعدَ أكثرَ من عامٍ، راجعني المريضُ بذاتِ الشَّكوى. ألمٌ ليليٌّ شديدٌ يستجيبُ على مضاداتِ الالتهاب غير الستيروئيدية؛ هي مواصفاتٌ حصريَّةٌ لألمِ الورمِ العظميِّ العظمانيِّ (العظموم العظمانيِّ) الـ Osteoid Osteoma. بدوري طالبتُ بصورةٍ شعاعيةٍ بسيطةٍ حديثةٍ للسبابة استقصي الخبر. كانتُ بدورها غيرَ حاسمةٍ. فطالبتُ بما هو أكثرُ، فجاءَ الطَّبقيُّ المحوريُّ الـ CT scan غبَّ الطَّلبِ.

أظهرَ التَّصويرُ الطَّبقيُّ المحوريُّ للسبابة اليسرى العنقَ الورميَّ الـ Tumor Nidus ناقصَ الكثافة الشعاعية في المركز، مُحاطاً بطبقةٍ رقيقةٍ من التَّصلُّبِ العظميِّ الـ Bone Sclerosis. تنضافُ هذه إلى سابقتها من أعراضٍ سريريةٍ لتؤكدُ مزاعمي بمسؤوليةِ العظموم العظمانيِّ عن شكاوى المريض. توضعُ الورمُ في القشرِ العظميِّ الأماميِّ الـ Anterior Cortex للترابيق البعيدة الـ Distal Metaphysis للسلامية الأولى للسبابة اليسرى. وهو تماماً ذاتُ موضعِ الألمِ الموصوفِ بدقةٍ من قبلِ المريض؛ انظرِ الشَّكلَ (١).



الشَّكل (١)

صورة الطبقي المحوري للسبابة اليسرى، مقطع أفقي
٦ أشهر قبل العمل الجراحي

6- months Pre-op CT scan- Axial Section

هو مقطع أفقي الـ Axial Section للسبابة الأولى الـ 1st Phalange للسبابة اليسرى الـ Left Index، يظهر في القشر الأمامي الـ Anterior Cortex للترابيق البعيدة الـ Distal Metaphysis تشكيل كروي بقطر ١ سم تقريباً، ذو مركز ناقص الكثافة الشعاعية، ومحيط زائد الكثافة الشعاعية. المركز يتوافق وعش الورم العظمي العظماني الـ Nidus of Osteoid Osteoma، ويتوافق المحيط والتصلب العظمي الارتكاسي الـ Reactive Bone Sclerosis.

ملاحظة هامة:

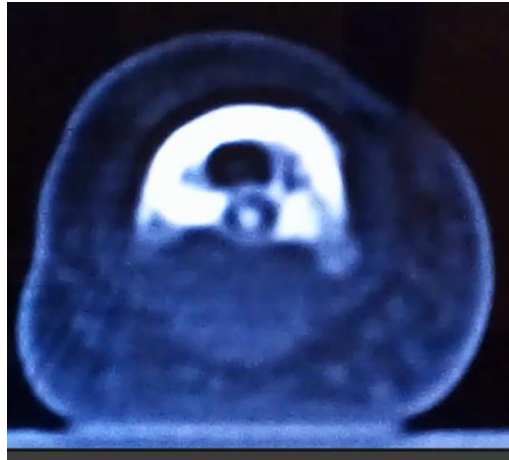
لمزيد من التفصيل، انقر على الرابط التالي:



الورم العظمي العظماني (العظموم العظماني) Osteoid Osteoma

اقترحت على المريض التدبيرين العلاجيَّين التاليين: الأول، استخدام مضادات الالتهاب غير الستيروئيدية بصورة يومية ولفترة طويلة قد تصل إلى ثلاث سنوات. فالورم قد يزول تماماً تحت تأثير هذه الأدوية خلال هذه الفترة. الثاني، التجريف الجراحي لعش الورم.

بعد ٦ أشهر، راجع المريض وهو حاسم أمره بضرورة الجراحة. ولغايات بحثية طلبت تصويراً طبقياً جديداً. ظهر الورم في التصوير الطبقي المحوري الـ CT scan الجديد أكبر حجماً عما كان عليه في التصوير السابق، والتصلب العظمي المحيطي بدأ أكثر وضوحاً. كما وظهر تكلس في مركز العش الورمي؛ انظر الشكل (٢).



الشكل (٢)

صورة الطبقي المحوري للسبابة اليسرى، مقطع أفقي
قبل العمل الجراحي مباشرة

Pre-op CT scan- Axial Section

بعد ٦ أشهر من التصوير الطبقي المحوري السابق، ظهر تكلس الـ Calcification في مركز العش الورمي، وأضحى الورم أكبر حجماً بقليل والتصلب المحيطي أكثر تميزاً.

وللتذكير ما نشاهدُه هنا هو مقطع محوري الـ Axial Section للسبابة الأولى الـ 1st Phalange للسبابة اليسرى الـ Left Index

يظهر في القشر الأمامي الـ Anterior Cortex للترابيق البعيدة الـ Distal Metaphysis تشكيل كروي بقطر (مم تقريباً)، ذو مركز ناقص الكثافة الشعاعية، ومحيط زائد الكثافة الشعاعية.
المركز يتوافق وعش الورم العظمي العظماني الـ Nidus of Osteoid Osteoma، ويتوافق المحيط والتصلب العظمي الارتكاسي الـ Reactive Bone Sclerosis.

ملاحظة هامة:

لمزيد من التفصيل، انقر على الرابط التالي:

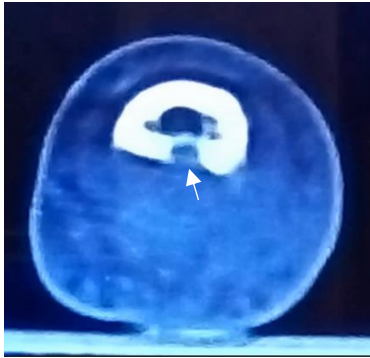


[الورم العظمي العظماني \(العظموم العظماني\) Osteoid Osteoma](#)

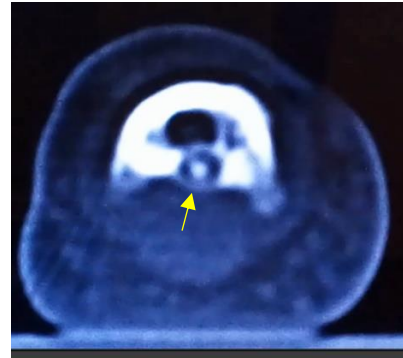
أجري التجريف لعش الورم تحت التخدير العام. وكانت النتائج ما بعد العمل الجراحي جد مرضية للمريض ولي على حد سواء. جاء التشريح المرضي ليؤكد تشخيص الورم العظمي العظماني؛ انظر الشكل (3).



Post-op CT scan



Post-op CT scan



Pre-op CT scan

الشكل (3)

صورة الطبقي المحوري للسبانية اليسرى، مقطع أفقي

شهر بعد العمل الجراحي

1- month Post-op CT scan- Axial Section

إحداثيات موضع التَّجْرِيفِ الجِراحِيّ (السَّهْمُ الأَبْيَضُ)
تُطابِقُ تلكَ التي للورم والمُحدَّدة على التَّصوِيرِ الطَّبَقِيّ المحوَرِيّ ما قَبْلَ الجِراحَةِ (السَّهْمُ الأَصْفَرُ).
والتَّنْكِيرُ ما نشاهدُه هنا هو مَقْطَعٌ محوَرِيٌّ الـ Axial Section للسلامية الأولى الـ 1st Phalange للسُّبَابَةِ اليسرى الـ Left Index يظهر في القشر الأمامي الـ Anterior Cortex للترابيق البعيدة الـ Distal Metaphysis تشكيل كروي يقطر (مم تقريباً)، ذو مركز ناقص الكثافة الشعاعية، ومحيط زائد الكثافة الشعاعية.
المركز يتوافق وعش الورم العظمي العظماني الـ Nidus of Osteoid Osteoma
ويتوافق المحيط والتصلب العظمي الارتكاسي الـ Reactive Bone Sclerosis.

ملاحظة هامة:

لمزيد من التفصيل، انقر على الرابط التالي:



[Osteoid Osteoma الورم العظمي العظماني \(العظموم العظماني\)](#)

في سياقات أخرى، أنصح بقراءة المقالات التالية:

أدبيات العصبون المحرك العلوي، الفيزيولوجيا المرضية لأعراض والعلامات السريرية

Upper Motor Neuron Injuries, Pathophysiology of Symptomatology

في الأدبيات الرضية للثقاع الشوكي، خبايا الكيس السحائي.. كثيرها طبع وقيلها عصى على الإصلاح الجراحي

Surgical Treatments of Traumatic Injuries of the Spine

مقاربة العصب الوركي جراحياً في الناحية الإليوية.. المدخل عبر ألياف العضلة الإليوية العظمى مقابل المدخل التقليدي

Trans- Gluteal Approach of Sciatic Nerve vs. The Traditional Approaches

النقل العصبي، بين مفهوم قاصر وجديد حاضر

The Neural Conduction.. Personal View vs. International View

في النقل العصبي، موجات الضغط العاملة

Action Potentials في النقل العصبي، كمونات العمل

وظيفة كمونات العمل والتيارات الكهربائية العاملة

Action Electrical Currents في النقل العصبي، التيارات الكهربائية العاملة

الأطوار الثلاثة للنقل العصبي

المستقبلات الحسية، عبقرية الخلق وجمال المخلوق

The Neural Conduction in the Synapses النقل في المشابك العصبية

The Node of Ranvier, The Equalizer عقدة رانفييه، ضابطة الإيقاع

The Functions of Node of Ranvier وظائف عقدة رانفييه

وظائف عقدة رانفييه، الوظيفة الأولى في ضبط معايير الموجة العاملة

وظائف عقدة رانفييه، الوظيفة الثانية في ضبط مسار الموجة العاملة

وظائف عقدة رانفييه، الوظيفة الثالثة في توليد كمونات العمل

The Pain is First في قه الأعصاب، الألم أولاً

The Philosophy of Form في قه الأعصاب، الشكل.. الضرورة

تخطيط الأعصاب الكهربائي، بين الحقيقي والموهوم

The Spinal Shock (Innovated Conception) الصدمة النخاعية (مفهوم جديد)



The Spinal Injury, The أذنيّات النخاع الشوكي، الأعراض والعلامات السريريّة، بحثٌ في آليات الحدوث

Symptomatology

الزّمع Clonus

اشتدادُ المنعكس الشوكي Hyperactive Hyperreflexia

تّيساعُ باحة المنعكس الشوكي الإشتدادي Extended Reflex Sector

الإستجابة ثنائية الجانب للمنعكس الشوكي الإشتدادي Bilateral Responses

الإستجابة الحركيّة العديدة للمنعكس الشوكي Multiple Motor Responses

التنكس الفاليري، يهاجم المحاور العصبيّة الحركيّة للعصب المحيطي... ويعت من محاوره الحسيّة

Wallerian Degeneration, Attacks the Motor Axons of Injured Nerve and Conserves its

Sensory Axons

التنكس الفاليري، رؤيةٌ جديدةٌ (Wallerian Degeneration (Innovated View)

التجدد العصبي، رؤيةٌ جديدةٌ (Neural Regeneration (Innovated View)

المنعكسات الشوكيّة، المفاهيم القديمة Spinal Reflexes, Ancient Conceptions

المنعكسات الشوكيّة، تحديث المفاهيم Spinal Reflexes, Innovated Conception

خلقت المرأة من ضلع الرّجل، رانعة الإيحاء الفلسفيّ والمجاز العلميّ

المرأة تقرّر جنس ولدها، والرّجل يدعي!

الرّوح والنّفس.. عطية خالق وصنيعه مخلوق

خلق السّماوات والأرض أكبر من خلق النّاس.. في المرامي والذّلالات

نقّاحة آدم وضلع آدم، وجهان لصورة الإنسان.

حــوَاء.. هذه

سفينته نوح، طوق نجاة لا معراج خلاص

المصباح الكهربائي، بين التجريد والتّنفيز رحلة ألف عام

مكدا تكلم ابراهيم الخليل

قوة الحضارات، بين قوّة الفكر وفكر القوّة

العذّة وعلة الاختلاف بين مطلقّة وأرملة ذواتي عفاف

تعنّد الزّوجات وملك اليمين.. المنسوخ الأجل

الثقب الأسود، وفرضيّة النّجم السّاقط

جسيم بار، مفتاح أحجّيّة الخلق

صبي أم بنت، الأم تُقرّر!

القدم الهابطة، حالة سريريّة

خلق حواء من ضلع آدم، حقيقة أم أسطورة؟

شلل الضّفيرة العضديّة الولادي Obstetrical Brachial Plexus Palsy

الأذنيّات الرّضنيّة للأعصاب المحيطيّة (1) التّشريح الوصفيّ والوظيفي

الأذنيّات الرّضنيّة للأعصاب المحيطيّة (2) تقييم الأذنيّة العصبيّة

الأذنيّات الرّضنيّة للأعصاب المحيطيّة (3) التّدير والإصلاح الجراحي

الأديان الرُصِيَّةُ للأعصاب المحيطيَّة (٤) تصنيفُ الأديَّة العصبية

Pronator Teres Muscle Arcade قوسُ العضلة الكاتبة المُدَوَّرَة

Struthers-like Ligament ...Struthers شبيهه رباط

Tendon Transfers for Radial Palsy عمليَّات النَّقْلِ الوترية في تدبير شلل العصب الكعبري

من يُعَرِّزُ جنسَ الوليد (مُختصر)

ثالوث الذكاء.. زاد مسافر! الذكاء الفطري، الإنساني، والاصطناعي.. بحث في الصفات والمآلات

المعادلات الصغرى.. الحدائث، مالها وما عليها

Posterior Interosseous Nerve Syndrome متلازمة العصب بين العظام الخلفي

Spinal Reflex, Innovated Physiology المنعكس الشوكي، فيزيولوجيا جديدة

Hyperreflex, Innovated Pathophysiology المنعكس الشوكي الاشتدادي، في الفيزيولوجيا المرضية

Hyperreflexia, Pathophysiology of المنعكس الشوكي الاشتدادي (١)، الفيزيولوجيا المرضية لقوة المنعكس

Hyperactive Hyperreflex

Hyperreflexia, Pathophysiology of المنعكس الشوكي الاشتدادي (٢)، الفيزيولوجيا المرضية للاستجابة ثنائية الجانب للمنعكس

Pathophysiology of Bilateral-Response Hyperreflex

Extended Hyperreflex, Pathophysiology المنعكس الشوكي الاشتدادي (٣)، الفيزيولوجيا المرضية لاتساع ساحة العمل

Pathophysiology

Hyperreflexia, Pathophysiology of المنعكس الشوكي الاشتدادي (٤)، الفيزيولوجيا المرضية للمنعكس عديد الاستجابة الحركية

Pathophysiology of Multi-Response hyperreflex

الرَّمع (١)، الفرضية الأولى في الفيزيولوجيا المرضية

الرَّمع (٢)، الفرضية الثانية في الفيزيولوجيا المرضية

خلق آدم وخلق حواء، ومن ضلعه كانت حواء Adam & Eve, Adam's Rib

جسيم بار، الشاهد والبصيرة Barr Body, The Witness

جدلية المعنى واللامعنى

Surgical Treatment of Claw Hand (Brand Operation) التدبير الجراحي لليد المخليبة

Mitosis الانقسام الخلوي المتساوي الـ

Chromatin, Chromatid, Chromosome المادة الصبغية، الصبغي، الجسم الصبغي الـ

Nutritional Supplements المتَمَمَّاتُ الغذائية الـ، هل هي حقاً مفيدة لأجسامنا؟

Meiosis الانقسام الخلوي المُنصَّف الـ

فيتامين د Vitamin D، ضمانته الشباب الدائم

فيتامين ب6 Vitamin B6، قليله مفيد.. وكثيره ضار جداً

والمهنة.. شبيذ، من قصص البطولة والقداء

الثقب الأسود والتجم الذي هو

خلق السماوات والأرض، فرضية الكون السديمي المتصل

Circulating Sweepers الجواري الكئس الـ

عندما ينقسم المجتمع.. لمن تتجملين هيفاء؟

Elbow Auto-Arthroplasty التصنيع الذاتي لمفصل المرفق

الطوفان الأخير ، طوفان بلا سفينة

كشفت المسثور.. مع الاسم تكورن البدايه، فكون الهويه خاتمة الحكاية

مجتمع الإنسان! أهو اجتماع فطرة، أم اجتماع ضرورة، أم اجتماع مصلحة؟

عظم الصخرة الهوائى Pneumatic Petrous

خلع ولادى ثنائى الجانب للعصب الرندى Congenital Bilateral Ulnar Nerve Dislocation

حقيقتان لا تقبل بهن حواء

انتاج التويضات غير الملقحات الـ Oocytogenesis

انتاج الطلاف الـ Spermatogenesis

أم البنات، حقيقة هي أم هي محض نر هات؟!!

أم البنين! حقيقة لطالما ظننتها من هوات الأولين

غالب البنات، حواء هذه تلد كثير بنات و قليل بنين

غالب البنين، حواء هذه تلد كثير بنين و قليل بنات

ولا أنفى عنها العدل أحياناً! حواء هذه يكافى عدي بنينا عدي بنياتها

المغنيز يوم بان للعظام! يدعم وظيفة الكالسيوم، ولا يطبق مشاركته

لأدم فعل التمكين، وحواء حفظ التكوين!

هذيان المفاهيم (١): هذيان الاقتصاد

المغنيز يوم (٢)، معلوماً لا غنى عنها

معالجة تناذر العضلة الكثرية بحقن الكورتيزون (مقاربة شخصية)

Piriformis Muscle Injection (Personal Approach)

معالجة تناذر العضلة الكثرية بحقن الكورتيزون (مقاربة شخصية) (عرض موسع)

Piriformis Muscle Injection (Personal Approach)

فيروس كورونا المستجد.. من بعد السلوك، عيئه على الصفات

هذيان المفاهيم (٢): هذيان الليل والنهار

كانت المرأة أن تلد أخاها، قول صحيح لكن بنكهة عربية

متلازمة التعب المزمن Fibromyalgia

طفل الأنبوب، ليس أفضل الممكن

الحروب العينية.. عذاب دائم أم امتحان مستدام؟

العقل القياس والعقل المجرد.. في القياس قصور، وفي التجريد وصول

الذنب المنفرد، حين يصبح التوحد مفازة لا محض قرار!

علاج الإصبع القافرة الـ Trigger Finger بحقن الكورتيزون موضعياً

وحش فرانكشتاين الجديد.. القديم نكب الأرض وما يزال، وأما الجديد فنكوبه أنت أساساً أيها الإنسان!

اليء المخلية، الإصلاح الجراحي (عملية براند) Claw Hand (Brand Operation)

سعاة يريد حقيقتون.. لا هواة ترحال وهجرة

فيروس كورونا المستجد (كوفيد -١٩): من بعد السلوك، عيئه على الصفات

علامة هوفمان Hoffman Sign

الأسطورة الحقيقة الهرمة.. شمشون الحكاية، وسيزيف الإنسان

التنكس الفاليري التالي للأذية العصبية، وعملية التجدد العصبي

التصلب اللويحي المتعدد: العلاقة السببية، بين التيار الغلفاني والتصلب اللويحي المتعدد؟

الورم العائلي في الكبد: الاستئصال الجراحي الإسعافي لورم وعائلي كبد عرطل بسبب نزف داخل كتلة الورم

متلازمة العضلة الكائبة المدورة Pronator Teres Muscle Syndrome

أذيات ذيل الفرس الرضوية، مقارنة جراحية جديدة

Traumatic Injuries of Cauda Equina, New Surgical Approach

التثلث الرباعي.. موجبات وأهداف العلاج الجراحي.. التطورات التالية للجراحة- مقارنة سريرية وشعاعية

تضاعف اليد والزند Ulnar Dimelia or Mirror Hand

متلازمة نفق الرسغ تنهي التزامها بقطع تام للعصب المتوسط

ورم شوان في العصب الظنبوبي الـ Tibial Nerve Schwannoma

ورم شوان أمام العجز Presacral Schwannoma

ميلانوما جلدية خبيثة Malignant Melanoma

ضمور البية اليد بالجهتين، غياب خلقي معزول ثنائي الجانب Congenital Thenar Hypoplasia

متلازمة الرأس الطويل للعضلة ذات الرأسين الفخذية The Syndrome of the Long Head of Biceps Femoris

مرضيات الوتر البعيد للعضلة ثنائية الرؤوس العضدية Pathologies of Distal Tendon of Biceps Brachii

Muscle

حثل ودي انعكاسي Algodystrophy Syndrome تتميز بظهور حلقة جلدية خائقة عند الحدود القريبة للونمة الجلدية

تصنيع الفك السفلي باستخدام الشريحة الشظوية الحرة Mandible Reconstruction Using Free Fibula Flap

انسداد الشريان الكعبري الحاد غير الرضوي (داء بيرغر)

إصابة سلية معزولة في العقد اللمفية الإبطية Isolated Axillary Tuberculous Lymphadenitis

الشريحة الشظوية الموعاة في تعويض الضياعات العظمية المختلطة بذات العظم والنقي

Free Fibula Flap for Bone Lost Complicated with Recalcitrant Osteomyelitis

الشريحة الحرة جانب الكتف في تعويض ضياع جلدي هام في الساعد

الأذيات الرضية للضفيرة العضدية Injuries of Brachial Plexus

أذية أوتار الكفة المدورة Rotator Cuff Injury

كيسة القناة الجامعة Choledochal Cyst

آفات الثدي ما حول سن اليأس.. نحو مقارنة أكثر حزمًا Peri- Menopause Breast Problems

تقييم آفات الثدي الشائعة Evaluation of Breast Problems

آفات الثدي ما حول سن اليأس.. نحو مقارنة أكثر حسماً Peri- Menopause Breast Problems

الحقن تحت الأخرم Subacromial Injection

مجمع البحرين.. برزخ ما بين حياتين

قصة موسى الذي أضاع حوته.. في المرامي والدلالات

ما بعد الموت.. وما قبل النار الكبرى أمروضات الجنان؟

فأما مسخ وإما اعتاق.. وما أظنك تحظى بغيرهما أيها الإنسان!

تدبير التهاب الألفافة الأخصائية المزمن بحقن الكورتيزون Plantar Fasciitis, Cortisone Injection

حقن الكيسة المصليّة الصّدرية- لوح الكتف بالكورتيزون
Scapulo-Thoracic Bursitis, Cortisone Injection
فيتامين ب١٢ .. مُختصرٌ مُفيدٌ Vitamin B12
الورم العظمي العظماني (العظموم العظماني) Osteoid Osteoma



٢٠٢٢/٧/٢٤