

## ميلانوما جلديّة خبيثة Malignant Melanoma

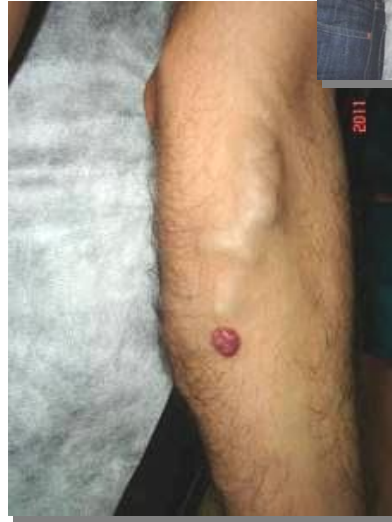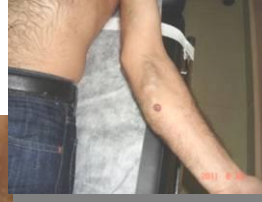ورمٌ جلديّ خبيثٌ بتظاهرات سريريّة غير اعتياديّة لحظة التّشخيص. تمكّن الورم من ساعد المريض. احتلّ أوردة الطّرف والعقد اللمفيّة الإبطيّة. وصل الورم حدود الرّنة ولم يجد من يرصد نشأته أو يقوّض مشروعه. لا أسوأ من أن نضع التّشخيص النهائيّ ومن ثمّ القول للمريض " لا حيلة لنا، قد قضى الأمر".

شابّ، في الأربعين من عمره، عاملٌ بحريّ يعمل على متن سفينة لنقل البضائع. فيما خلا إصابته بالداء السّكريّ الشّبابيّ، تمّتع مريضنا بصحة جيّدة، أو كاد.

قبل 6 شهور من مشاهدتي إيّاه، حطّت به وبزملائه الرّحال في الهند حيث أقام رداً من الزّمن. تكرّرت الإقامة بظهور برعمٍ لحميّ، ورميّ الشّكل، على ظهر السّاعد الأيسر. اختفت الآفة الجلديّة تلقاء ذاتها خلال أسابيع تاركَةً ندبةً جلديّة في المكان. بينما كان الأوّل في طور التّلاشي، ظهر تورّم ثانٍ على السّاعد ذاتِه؛ لكن على وجهه الأماميّ؛ الشّكل (1).

بسبب طول الزّمن بين زيارته لعيادتي وبدء الإصابة لم أستطع والمريضُ تحديداً المرافقات السّريريّة الموضعيّة أو العامة للآفة الجلديّة.

حاليّاً، نجد برعماً لحميّاً ورميّ الشّكل على الوجه الأماميّ للثلث العلويّ من السّاعد الأيسر. التورّم غير مؤلم، جافّ، أحمر اللون، يقيس 0,5 X 1 سم تقريباً. لا يوجد احمرارٌ في محيط الآفة الجلديّة. كما لا نجد سخونة موضعيّة أو جهازيّة. الحالة العامّة جيّدة. بالمقابل، نجد توسّعاً وتعرّجاً في الأوردة السّطحيّة انطلاقاً من الورم وبالاتجاه الدّاني. الأوردة المتخنّرة تشكّل مع محتواها الخثريّ كتلةً، 3 X 10 سم، مرنة، غير مؤلمة، غير ملتنصّفة بما حولها أو بالجلد. التّشكيل الوريديّ تلا التّشكيل الجلديّ بفواصل شهور قليلة. كما نجد تشكّلين عقديين على الوجه الأنسي للعضد الأيسر. العقدة الأقرب إلى المركز مؤلمة قليلاً. تُجس بعض العقد اللمفيّة المتضخّمة في الإبط الأيسر.



الشّكل (1): السّاعد الأيسر

لاحظ الورم الجلدي وكتلة الأوردة السطحية المتوسعة والمتخنّرة.  
الكتلة الوريدية تقيس 10 X 3 سم.

## القراءة الأولى:

اقترحتُ على المريض استئصال الآفة الجلدية كتلةً واحدةً مع كتلة الأوردة المُتخثرة، وانتظارِ الدَّراسةِ النّسجِيَّةِ والطّيفيَّةِ للعيَّةِ المُستأصلة.

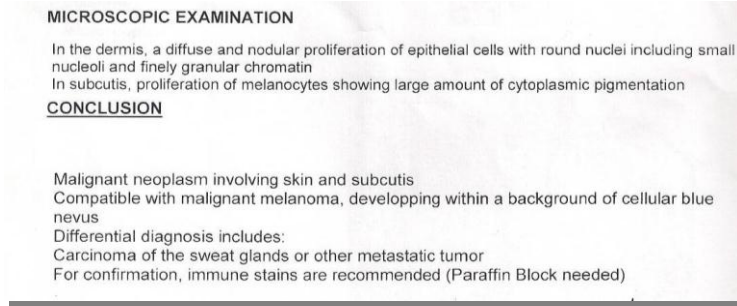
في الانتظار، وإلى حين معرفة التّشخيص النهائي للحالة، أقول: يغلبُ عليّ الظنُّ بالمنشأ الطّيفيِّ لهذه الآفة. أستدلُّ على ذلك بوجود نقطة دخول، يُدلُّ عليها بالورم الحبيبيّ الالتهابيّ. تسلَّل الطّيفيُّ من ههنا إلى النّسيج الخلويّ تحت الجلد. وأمّا توسُّع الأوردة السّطحيَّة وتخرُّها فقد يردُّ إمّا إلى توضع الطّيفيِّ داخلها مع ما أحدثه من تخثرٍ وريديّ كارتكاسٍ لغزوٍ أجنبيّ. وقد يكونُ نتيجةً لالتهاب الوريد السّطحيّ وتخرُّه بسبب ما رافقَ حقنَ الطّيفيِّ داخل الأنسجة من دخولٍ لجراثيمٍ ممرضةٍ. بالمثل، يسري هذا القولُ على ضخامةِ العقدِ اللمفيَّةِ الإبطيَّةِ جهةِ الإصابة.

يدعمُ هذا التّوجُّهَ السّريريّ تواجدُ المريض عند بدء الإصابة في الهند حيثُ تكثُرُ الإصاباتُ الطّيفيَّةُ. أيضاً، وجودُ أثرٍ لورم حبيبيّ التهابيٍّ مترجعٍ على ظهرِ السّاعدِ المصابِ يوجِّهُ نحو حدوثِ أكثر من نقطة دخول؛ فشلت إحداها في استعمار المنطقة بينما نجحت الأخرى.

ويبقى للتّشريح المرضيِّ القولُ الفصل: إمّا آفةٌ التهابيَّةٌ طبيعيَّةٌ ممّا يسمحُ بالمضيِّ فُدمًا في التّوجُّهِ المذكورِ أعلاه. وإمّا آفةٌ جلديَّةٌ حبيبيَّةٌ ممّا يعني مقارنةً مختلفَةً، وكذلك هو حالُ الإنذار.

## القول الفصل:

أتانا المُشرِّحُ المرضيُّ بنظريَّةِ خباثةٍ للآفة الجلديَّة: "ورمٌ جلديّ حبيبيّ. يغلبُ الظنُّ على أنه ورمٌ قتامينيّ ناشئٌ على حسابِ وحمّةٍ صباغيَّةٍ زرقاء"، انظر الشّكل (٢).



### الشّكل (٢): تقريرُ المُشرِّحِ المرضيِّ

"ورمٌ حبيبيّ في الجلد وتحت الجلد. تتماشى الآفة مع ورمٍ جلديّ قتامينيّ حبيبيّ على خلقيَّةٍ وحمّةٍ صباغيَّةٍ خلويَّةٍ زرقاء. من المُشابهاتِ التّشخيصيَّةِ نذكرُ خباثةَ الغدِّ العرقيَّةِ أو انتقالاً من ورمٍ آخر"

## المقاربة النهائيَّة:

أمامَ هذا القولِ الفصل، لم يبقَ أمامنا إلاّ تطويعُ الفكرِ لبتماشى والتّشخيصِ النهائيّ. تمَّ استبعادُ المنشأ الطّيفيِّ للآفة الجلديَّةِ وبداناً البحثُ تحديداً لساحاتِ الورمِ الفعليَّةِ ومناطقِ التّفوذ. ظهرَ الورمُ شعاعياً في جدارِ الصّدرِ الأيسر، الرّئة اليسرى، وفي ناحيةِ الإبطين اليسرى. لم تحسم شعاعياً الإصابةُ الفقريَّةُ.

خلالها، ساءت حالتهُ المريضُ كثيراً. تألَّم كثيراً. فقد الوعي مرّاتٍ كثيرة. تقهّم وتجعّف. استشفى في مناسباتٍ عديدة. ما هي إلاّ أيّامٌ قليلةٌ والمريضُ إلى رقيقه الأعلى.

## خلاصة القول:

ليس نادراً أن يتمادى الورم الخبيث ليلبغ حدوده القصى ويقتل ضحيته، فقد عُرف عنه الخسة والغدر. لكن أن يُراكم الورم عناصر قوته في نقطة البدء، ثم ينتقل بجنده إلى مواقع أبعد. وأخيراً، يُهي دورته بإلغاء حياة حامله. كل ذلك دون عين ترصد أو مبضع يقطع فهو أمرٌ يثيرُ شبهاتٍ عديدة.

الورم جلدي، سطحي، جلي على العين، لا ساتر يخفيه أو يُرْفَع بحميه. مع ذلك، نما الورم وتجبرَّ دون أن يشتبه بوجوده أو يعتدَّ بخباثته حكيمٌ حصيفٌ. زارَ المريضَ الكثيرَ من الأطباء. وضع المراهم، ابتلع الأدوية، وتكلف الدراهم. لكنَّ أحداً لم يقطع ليتحرى خباثة النسيج.

في نهاية المشوار، جاء من أشار إلى ضرورة الدراسة النسيجية لكشف هوية الورم. " ميلانوما جلدية خبيثة" كان العنوان امتداداً الورم إلى العقد اللمفية الإبطية، جدار الصدر، الرئة، والعمود الفقري، هو لبُّ الرواية. الألم والقهم وأخيراً الموت كان خاتمة الورم المشؤومة.

## أنصح بقراءة رؤى جديدة في سياقاتٍ أخرى:

- [هل يفيد التداخل الجراحي الفوري في أدبيات النخاع الشوكي وذييل الفرس الرضائية؟](#)

- [النقل العصبي، بين مفهوم قاصر وجديد حاضر](#)

[The Neural Conduction.. Personal View vs. International View](#)

[في النقل العصبي، موجات الضغط العاملة Action Pressure Waves](#) 

[في النقل العصبي، كمونات العمل Action Potentials](#) 

[وظيفة كمونات العمل والتيارات الكهربائية العاملة](#) 

[في النقل العصبي، التيارات الكهربائية العاملة Action Electrical Currents](#) 

[الأطوار الثلاثة للنقل العصبي](#) 

[المستقبلات الحسية، عبقرية الخلق وجمال المخلوق](#) 

[النقل في المشابك العصبية The Neural Conduction in the Synapses](#) 

- [عقدة رانفييه، ضابطة الإيقاع The Node of Ranvier, The Equalizer](#)

[وظائف عقدة رانفييه The Functions of Node of Ranvier](#) 

[وظائف عقدة رانفييه، الوظيفة الأولى في ضبط معايير الموجة العاملة](#) 

[وظائف عقدة رانفييه، الوظيفة الثانية في ضبط مسار الموجة العاملة](#) 

[وظائف عقدة رانفييه، الوظيفة الثالثة في توليد كمونات العمل](#) 

- [في فقه الأعصاب، الألم أولاً The Pain is First](#)

- *The Philosophy of Form* في فقه الأعصاب، الشكل.. الضرورة
- تخطيط الأعصاب الكهربائي، بين الحقيقي والموهوم
- *The Spinal Shock (Innovated Conception)* الصدمة النخاعية (مفهوم جديد) 
- *The Spinal Injury, The* أذيات النخاع الشوكي، الأعراض والعلامات السريرية، بحثٌ في آليات الحدوث *Symptomatology*
- *Clonus* الرَّمع 
- *Hyperactive Hyperreflexia* اشتداد المنعكس الشوكي 
- *Extended Reflex Sector* اتساعُ باحة المنعكس الشوكي الاشتدادي 
- *Bilateral Responses* الاستجابة ثنائية الجانب للمنعكس الشوكي الاشتدادي 
- *Multiple Responses* الاستجابة الحركية العديدة للمنعكس الشوكي 
- التنكس الفاليري، يهاجم المحاور العصبية الحركية للعصب المحيطي.. ويعف عن محاوره الحسية  
*Wallerian Degeneration, Attacks the Motor Axons of Injured Nerve and Conserves its Sensory Axons*
- *Wallerian Degeneration (Innovated View)* التَّنكُّسُ الفاليري، رؤيةٌ جديدةٌ 
- *Neural Regeneration (Innovated View)* التَّجْدُّدُ العصبي، رؤيةٌ جديدةٌ 
- *Spinal Reflexes, Ancient Conceptions* المنعكسات الشوكية، المفاهيم القديمة 
- *Spinal Reflexes, Innovated Conception* المنعكسات الشوكية، تحديث المفاهيم 
- خَلقت المرأة من ضلع الرجل، رائعة الإيحاء الفلسفي والمجاز العلمي 
- المرأة تقرّر جنس ولدها، والرجل يدعي! 
- الروح والنفس.. عطية خالق وصنعة مخلوق
- خلق السموات والأرض أكبر من خلق الناس.. في المرامي والدلالات
- تفاحة آدم وضلع آدم، وجهان لصورة الإنسان. 
- حواء.. هذه
- سفينة نوح، طوق نجاة لا معراج خلاص
- المصباح الكهربائي، بين التجريد والتنفيذ رحلة ألف عام
- هكذا تكلم إبراهيم الخليل

- فقه الحضارات، بين قوّة الفكر وفكر القوّة

- العدّة وعلّة الاختلاف بين مُطلّقة وأرملّة ذات عفاف

- تعدّد الزّوجات وملك اليمين.. المنسوخ الأجل

التّقّب الأسود، وفرضيّة النّجم السّاقط 

جسيم بار، مفتاح أحجّية الخلق 

صبيّ أم بنت، الأم تُقرّر! 

القدم الهابطة، حالة سريريّة 

خلق حواء من ضلع آدم، حقيقة أم أسطورة؟ 

شلل الصّغيرة العَضديّة الولاديّ Obstetrical Brachial Plexus Palsy 

الأذنيّات الرّضنيّة للأعصاب المحيطيّة (١) التّشريح الوصفيّ والوظيفي 

الأذنيّات الرّضنيّة للأعصاب المحيطيّة (٢) تقويم الأذنيّة العصبيّة 

الأذنيّات الرّضنيّة للأعصاب المحيطيّة (٣) التّديب والإصلاح الجراحي 

الأذنيّات الرّضنيّة للأعصاب المحيطيّة (٤) تصنيف الأذنيّة العصبيّة 