

المنعكس الشوكي الاشتدادي

الفيزيولوجيا المرضية للمنعكس الشوكي الاشتدادي عديد الاستجابة الحركية
The Pathophysiology of Multi- Motor- Response Hyperreflex

لمشاهدة فيديو قصير يشرح تفصيلاً الآلية المرضية للاستجابة الحركية العديدة للمنعكس الشوكي الاشتدادي،

[انقر على هذا الرابط:](#)

في الحالات الطبيعية، وحيث يكون الدماغ مهيمناً على جميع الوارد الحسي الـ Sensory Afferent، كما وعلى جميع الصّادر الحركي الـ Motor Efferent، يحتفظ كل منعكس شوكي الـ Spinal Reflex بدارته الخاصة والمستقلة عما سواها. فتنبية ساحة عمل منعكس شوكي بعينه يُطلق استجابة حركية خاصة بهذا المنعكس. هي استجابة وحيدة، مفردة لا تكرر لها، نوعية تخص المنعكس المخصوص بالدراسة، مضبوطة الشدة والقوة، وفي الجهة ذاتها حيث وقع التنبية.

بالمقابل، في أذيّات العصبون المحرك العلوي الـ Upper Motor Neuron Injuries، يغيب الدماغ وظيفياً، وتخرج الأمور عن مفاصل الضبط والسيطرة. عندها، تنشط العصبونات الوسيطة الـ Interneurons لملء الفراغ الوظيفي. هي تُفعل الطرق العصبية القديمة والمهجورة منذ زمن الطفولة الباكورة، و/أو تعمل على تشكيل طرق عصبية جديدة لم تكن موجودة من قبل.

يحدث أحياناً أن يكون هذا التشبيك عظيمًا في مدها. يجمع البعيد والقريب، المتأزر والمتعكس وظيفياً، في وحدة وظيفية شاذة هي دائرة العصبون المحرك السفلي المرضية. هنا، يكفي تنبيه واحد من هذه الدوائر المتشابكة حديثاً فيما بينها لتفعيل جميعها دفعة واحدة. والحاصل النهائي ردود أفعال والفعل يتيم؛ وهذا هو تمام القصد من مفهوم المنعكس الشوكي الاشتدادي عديد الاستجابة الحركية الـ Multi-Motor-Response Hyperreflex؛ انظر الشكل (1).

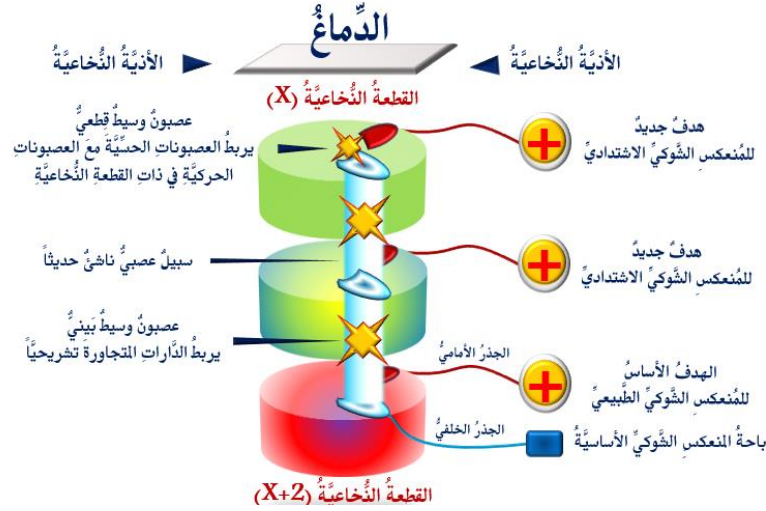
فقرع الوتر الداعصي الأيمن يطلق بسط الرُكبة اليمنى، هذا في الحالة الطبيعية. أمّا في حالة الاشتداد المرضي، فقد يُطلق حركة التني في مفصل الورك الأيمن أيضاً.

بالآلية ذاتها، يمكن تفسير العديد من المنعكسات والعلامات المرضية الواسمة لأذيّات العصبون المحرك العلوي، كعلامة هوفمان الـ Hoffman Sign، علامة بابنسكي الـ Babinski Sign، والتشنج العضلي الـ Muscle Spasm. فجميعها نتاج دوائر سفلية شاذة طارئة كثيرة الأضلاع كما القطع النخاعية.

علامة هوفمان وعلامة بابنسكي مثلاً، هما نتاج مرضي لتفعيل الشراكة القديمة بين دوائر عصبية متأزرات وظيفياً في أصل النشأة الـ Agonistic Neural Circuits. وأمّا التشنج العضلي فقد يكون وليد شراكة حديثة مدانة بين دوائر متعاكسات فطرياً الـ Antagonistic Neural Circuits.

وفي هذه الأخيرة أقول. شراكة الدوائر المتعاكسة وظيفياً هي شراكة مدانة دائماً على المستوى الحركي، وعلى نحو أكبر بكثير من شراكة المتأزرات وظيفياً. أكثر من ذلك، قد تكون شراكة

المُتعاكساتِ مسؤولةٌ عن طيفٍ أكبرٍ مِنَ الأعراضِ والعلاماتِ السريريةِ المرضيةِ للشَّلَلِ التَّشْنُجِيِّ الـ *Spastic Paralysis*. وأكثرَ ما يُثيرُ حفيظتي في هذا المقامِ هو القساوةُ العضليَّةُ الـ *Muscle Rigidity*، الضَّعْفُ العضليُّ الـ *Muscle Weakness*.



الشَّكْلُ (1)

الفيزيولوجيا المرضية

للمنعكسِ الشوكيِّ الاشتداديِّ عديد الاستجابة الحركية

The Pathophysiology of Multi-Motor-Response Hyperreflex

لمشاهدة فيديو قصير يشرح تفصيلاً الآلية المرضية للاستجابة الحركية العديدة للمنعكس الشوكي الاشتدادي،

انقر على هذا الرابط:

عند تشكُّل دائرة المنعكسِ الشوكيِّ الاشتداديِّ،

يحدثُ أن تُشَبِّك العصبوناتُ الوسيطةُ مع مجموعةٍ مِنَ العصبوناتِ المُحرِّكةِ السُّفْلِيَّةِ في عَدَّةِ قطعٍ نُخاعِيَّةٍ مُتجاورةٍ. فنندمجُ الدَّاراتُ العصبِيَّةُ للمنعكسِ الشوكيِّ الاشتداديِّ النَّاشِئِ في القطعةِ النَّخاعِيَّةِ (X+II) مثلاً مع دارتي المنعكسين النَّاشِئِيْنِ في القطعتين (X+I)، و (X) في دائرةٍ وظيفيَّةٍ شاذَّةٍ وحيدةٍ. عندها، يمكنُ لوارِدِ حسيِّ وحيدٍ أن يُطلقَ استجابةً حركيَّةً عديدةً في الوقتِ ذاته.

في سياقاتٍ أُخرى، أنصحُ بقراءة المقالاتِ التَّالِيَةِ:

تصنيفُ إبهامِ اليدِ باستخدام الإصبعِ الثَّانِيَةِ للقدم

[Thumb Reconstruction Using Microvascular Second Toe to Thumb Transfer](#)

أذْيَاتُ العصبونِ المُحرِّكِ العلويِّ، الفيزيولوجيا المرضيةُ للأعراضِ والعلاماتِ السريريةِ

[Upper Motor Neuron Injuries, Pathophysiology of Symptomatology](#)

في الأذْيَاتِ الرَّضِيَّةِ لِلنَّخاعِ الشوكيِّ، خبايا الكيسِ السُّحائيِّ.. كثيرٌ هَا طَيِّعٌ وَقَلِيلاً عَصِيٌّ عَلَى الإِصْلَاحِ

الجراحيّ [Surgical Treatments of Traumatic Injuries of the Spine](#)

مقاربةُ العصبِ الوركيِّ جراحياً في النَّاحِيَةِ الإِلْيُوِيَّةِ.. المدخلُ عبرَ أليافِ العَضَلَةِ الإِلْيُوِيَّةِ العظمى مقابلَ

المدخلِ التَّقليديِّ [Trans- Gluteal Approach of Sciatic Nerve vs. The Traditional](#)

[Approaches](#)

النقلِ العصبِيِّ، بين مفهومِ قاصرٍ وجديدٍ حاضرٍ

[The Neural Conduction.. Personal View vs. International View](#)



Action Pressure Waves في النقل العصبي، موجات الضغط العاملة

Action Potentials في النقل العصبي، كمونات العمل

وظيفة كمونات العمل والتيارات الكهربائية العاملة

Action Electrical Currents في النقل العصبي، التيارات الكهربائية العاملة

الأطوار الثلاثة للنقل العصبي

المستقبلات الحسية، عبقرية الخلق وجمال المخلوق

The Neural Conduction in the Synapses النقل في المشابك العصبية

The Node of Ranvier, The Equalizer عقدة رانفیه، ضابطة الإيقاع

The Functions of Node of Ranvier وظائف عقدة رانفیه

وظائف عقدة رانفیه، الوظيفة الأولى في ضبط معايير الموجة العاملة

وظائف عقدة رانفیه، الوظيفة الثانية في ضبط مسار الموجة العاملة

وظائف عقدة رانفیه، الوظيفة الثالثة في توليد كمونات العمل

The Pain is First في فقه الأعصاب، الألم أولاً

The Philosophy of Form في فقه الأعصاب، الشكل ضرورة

تخطيط الأعصاب الكهربائي، بين الحقيقي والموهوم

The Spinal Shock (Innovated Conception) الصدمة النخاعية (مفهوم جديد)

The Spinal Injury, The Symptomatology أذيات النخاع الشوكي، الأعراض والعلامات السريرية، بحث في آليات الحدوث

الرمع Clonus

Hyperactive Hyperreflexia اشتداد المنعكس الشوكي

Extended Reflex Sector اتساع باحة المنعكس الشوكي الاشتدادي

Bilateral Responses الاستجابة ثنائية الجانب للمنعكس الشوكي الاشتدادي

Multiple Motor Responses الاستجابة الحركية العديدة للمنعكس الشوكي

التنكس الفاليري، يهاجم المحاور العصبية الحركية للعصب المحيطي.. ويعف عن محاوره الحسية

Wallerian Degeneration, Attacks the Motor Axons of Injured Nerve and Conserves its Sensory Axons

Wallerian Degeneration (Innovated View) التنكس الفاليري، رؤية جديدة

Neural Regeneration (Innovated View) التجدد العصبي، رؤية جديدة

Spinal Reflexes, Ancient Conceptions المنعكسات الشوكية، المفاهيم القديمة

Spinal Reflexes, Innovated Conception المنعكسات الشوكية، تحديث المفاهيم

خلقت المرأة من ضلع الرجل، رائعة الإحياء الفلسفي والمجاز العلمي

المرأة تقر جنس ولبدها، والرجل يدعي!

الروح والنفس.. عطية خالق وصنيعه مخلوق

خلق السماوات والأرض أكبر من خلق الناس.. في المرامي والدلالات

نقحة آدم و ضلع آدم، وجهان لصورة الإنسان.

هؤلاء.. هذه

سفينة نوح، طوق نجاة لا معراج خلاص

المصباح الكهربائي، بين التجريد والتنفيذ رحلة ألف عام

هكذا تكلم إبراهيم الخليل

فقه الحضارات، بين قوة الفكر وقوة القوة

العدو وعلو الاختلاف بين مطلقاً وأرملة ذواتي عفاف

تعذد الزوجات وملك اليمين.. المنسوخ الأجل

الثقب الأسود، وفرضية النجم الساقط

جسيم بار، مفتاح أحجية الخلق

صبي أم بنت، الأم تُقرّر!

القدم الهابطة، حالة سريرية

خلق حواء من ضلع آدم، حقيقة أم أسطورة؟

شلل الضفيرة العنقية الولادي Obstetrical Brachial Plexus Palsy

الأذيات الرضية للأعصاب المحيطية (1) التشريح الوصفي والوظيفي

الأذيات الرضية للأعصاب المحيطية (2) تقييم الأذية العصبية

الأذيات الرضية للأعصاب المحيطية (3) التدبير والإصلاح الجراحي

الأذيات الرضية للأعصاب المحيطية (4) تصنيف الأذية العصبية

قوس العضلة الكائبة المدورة Pronator Teres Muscle Arcade

شبيهة رباط Struthers-like Ligament ...Struthers

عمليات النقل الوترية في تدبير شلل العصب الكعبري Tendon Transfers for Radial Palsy

من يُقرّر جنس الوليد (مختصر)

ثالوث الذكاء.. زاد مسافر! الذكاء الفطري، الإنساني، والاصطناعي.. بحث في الصفات والمالات

المعادلات الصغرى.. الحداثة، مالها وما عليها

متلازمة العصب بين العظام الخلفية Posterior Interosseous Nerve Syndrome

المنعكس الشوكي، فيزيولوجيا جديدة Spinal Reflex, Innovated Physiology

المنعكس الشوكي الاستنادي، في الفيزيولوجيا المرضية Hyperreflex, Innovated Pathophysiology

المنعكس الشوكي الاستنادي (1)، الفيزيولوجيا المرضية لقوة المنعكس Hyperreflexia,

Pathophysiology of Hyperactive Hyperreflex

المنعكس الشوكي الاستنادي (2)، الفيزيولوجيا المرضية للاستجابة ثنائية الجانب للمنعكس

Hyperreflexia, Pathophysiology of Bilateral- Response Hyperreflex

المنعكس الشوكي الاستنادي (3)، الفيزيولوجيا المرضية لانتساع ساحة العمل Extended Hyperreflex,

Pathophysiology

المنعكس الشوكي الاستنادي (4)، الفيزيولوجيا المرضية للمنعكس عديد الاستجابة الحركية

Hyperreflexia, Pathophysiology of Multi-Response hyperreflex

الرّمع (1)، الفرضية الأولى في الفيزيولوجيا المرضية

الرّمع (2)، الفرضية الثانية في الفيزيولوجيا المرضية

خلق آدم وخلق حواء، ومن ضلعه كانت حواء Adam & Eve, Adam's Rib

جسيم بار، الشاهد والبصير Barr Body, The Witness

جدلية المعنى واللامعنى

التدبير الجراحي لليد المخليبية Surgical Treatment of Claw Hand (Brand Operation)

الانقسام الخلوي المتساوي الـ Mitosis

المادّة الصبغية، الصبغ، الجسم الصبغى الـ Chromatin, Chromatid, Chromosome

المتّممات الغذائية الـ Nutritional Supplements، هل هي حقاً مفيدة لأجسامنا؟

الانقسام الخلوي المُنصّف الـ Meiosis

فيتامين د Vitamin D، ضمانة الشباب الدائم

فيتامين ب6 Vitamin B6، قليلاً مفيدٌ.. وكثيره ضارٌ جداً

والمهنة.. شهيدٌ، من قصص البطولة والفداء

الثقب الأسود والنجم الذي هوى

خلق السماوات والأرض، فرضية الكون السديمي المُتصل

الجواري الكُنس الـ Circulating Sweepers

عندما ينفضم المجتمع.. لمن تتجملين هيفاء؟

التّصنيع الذاتى لمفصل المرفق Elbow Auto- Arthroplasty

الطوفان الأخير، طوفان بلا سفينة

كشفت المسئور.. مع الاسم تكون البدايه، فتكون الهوية خاتمة الحكاية

مجتمع الإنسان! اجتماع فطرة، أم اجتماع ضرورة، أم اجتماع مصلحة؟

عظم الصخرة الهوائى Pneumatic Petrous

خلع ولادى ثنائى الجانب للعصب الرنديّ Congenital Bilateral Ulnar Nerve Dislocation

حقيقتان لا تقبل بهنّ حواء

إنتاج البويضات غير المُلقحات الـ Oocytogenesis

إنتاج الطّاف الـ Spermatogenesis

أمّ البنات، حقيقة هي أم هي محض تُرهات؟!

أمّ البنين! حقيقة لطالما ظننّتها من هفوات الأولين

غلبة البنات، حواء هذه تلد كثير بناتٍ وقليل بنين

غلبة البنين، حواء هذه تلد كثير بنينٍ وقليل بنات

ولا أنفى عنها العدل أحياناً! حواء هذه يكافى عديد بنينا عديد بُنياتها

المغنيزيوم بان للعظام! يدعم وظيفة الكالسيوم، ولا يطبق مشاركته

لأدم فعل التمكين، ولحواء حفظ التكوين!

هديان المفاهيم (١): هديان الاقتصاد

المغنيزيوم (٢)، معلومات لا غنى عنها

معالجة تناذر العضلة الكثرية بحقن الكورتيزون (مقاربة شخصية)

Piriformis Muscle Injection (Personal Approach)

معالجة تناذر العضلة الكثرية بحقن الكورتيزون (مقاربة شخصية) (عرض موسّع)

Piriformis Muscle Injection (Personal Approach)

فيريس كور ونا المُستجد.. من بعد السلوك، عينه على الصفات

هديان المفاهيم (٢): هديان الليل والنهار

كادت المرأة أن تلد أخاها، قول صحيح لكن بنكهة عربية

متلازمة التعب المزمن Fibromyalgia

طفل الأنبوب، ليس أفضل الممكن

الحروب العبيثية.. عذاب دائم أم امتحان مستدام؟

العقل القياس والعقل المُجرّد.. في القياس قصور، وفي التجريد وصول

الذئب المنفرد، حين يُصبح التوحّد مفازة لا محض قرار!

علاج الإصبع القافزة الـ Trigger Finger بحقن الكورتيزون موضعياً

وحش فرانكشتاين الجديد.. القديم نكب الأَرْض وما يزال، وأما الجديد فمنكوبه أنت أساساً أيها الإنسان!

اليَدُ المخلبية، الإصلاح الجراحي (عملية براند) (Claw Hand (Brand Operation)

ساعة يريد حقيقتيون.. لا هواة ترحال وهجرة

فيريس كورونا المُسجّد (كوفيد-19): من بعد السلوك، عبثه على الصفات

علامة هوفمان Hoffman Sign

الأسطورة الحقيفة الهرمة.. شمشون الحكاية، وسيزيف الإنسان

التنكس القاليري التالي للأذية العصبية، وعملية التجدد العصبي

التصلب اللويحي المتعدّد: العلاقة السببية، بين التّيّار الغلفاني والتصلب اللويحي المتعدّد؟

الورم الوعائي في الكبد: الاستئصال الجراحي الإسعافي لورم وعائي كبدي عرطل بسبب نزف داخل

كتلة الورم

متلازمة العضلة الكائبة المدوّرة Pronator Teres Muscle Syndrome

أذيات ذيل الفرس الرضوية، مقارنة جراحية جديدة

Traumatic Injuries of Cauda Equina, New Surgical Approach

التشال الرباعي.. موجبات وأهداف العلاج الجراحي.. التطورات التالية للجراحة- مقارنة سريرية وشعاعية

تضاعف اليد والزند Ulnar Dimelia or Mirror Hand

متلازمة نفق الرسغ تنهى التزامها بقطع تام للعصب المتوسط

ورم شوان في العصب الظنبوبي الـ Tibial Nerve Schwannoma

ورم شوان أمام العجز Presacral Schwannoma

ميلانوما جلدية خبيثة Malignant Melanoma

ضمور اليد بالجهتين، غياب خلقي معزول ثنائي الجانب Congenital Thenar Hypoplasia

متلازمة الرأس الطويل للعضلة ذات الرأسين الفخذية The Syndrome of the Long Head of Biceps

Femoris

مرضيات الوتر البعيد للعضلة ثنائية الرؤوس العضدية Pathologies of Distal Tendon of Biceps

Brachii Muscle

حتلّ وذّي انعكاسي Algodystrophy Syndrome تميّز بظهور حلقة جلدية خانقة عند الحدود القريبة للونمة

الجلدية

تصنيع الفك السفلي باستخدام الشريحة الشظوية الحرة Mandible Reconstruction Using Free

Fibula Flap

انسداد الشريان الكعبري الحاد غير الرضوي (داء بيرغر)

إصابة سلية معزولة في العقد اللمفية الإبطية Isolated Axillary Tuberculous Lymphadenitis

الشريحة الشظوية الموعاة في تعويض الضباغات العظمية المختلطة بذات العظم والنقي

Free Fibula Flap for Bone Lost Complicated with Recalcitrant Osteomyelitis

الشريحة الحرة جانب الكتف في تعويض ضباغ جلدي هام في الساعد

الأذيات الرضية للصفيرة العصبية Injuries of Brachial Plexus

أذية أوتار الكفة المدوّرة Rotator Cuff Injury

كيسة القناة الجامعة Cholechal Cyst

أفاتُ التُّدى ما حوَل سنّ اليأس.. نحوَ مُقارِبَة أكثرَ حزمًا Peri- Menopause Breast Problems

تقيِيمُ أفاتِ التُّدى الشَّانعةِ Evaluation of Breast Problems

أفاتُ التُّدى ما حوَل سنّ اليأس.. نحوَ مُقارِبَة أكثرَ حزمًا Peri- Menopause Breast Problems

تدبيرُ آلامِ الكتف: الحقنُ تحتَ الأخرم Subacromial Injection

مجمعُ البحرين.. برزخُ ما بينَ حياتين

ما بعدَ الموتِ وما قبلَ المَساقِ.. فإمّا مَسخٌ.. وإمّا انعتاقُ!

تدبيرُ التهابِ اللَّفافةِ الأخمصيةِ المُزمنِ بحقنِ الكورتيزون Plantar Fasciitis, Cortisone Injection

حقنِ الكيسةِ المصليةِ الصَّدريةِ- لوحِ الكتفِ بالكورتيزون

Scapulo-Thoracic Bursitis, Cortisone Injection

فيتامين ب ١٢.. مُختصرٌ مُفيدٌ Vitamin B12

الورمُ العظميُّ العظمانيُّ (العظمومُ العظمانيُّ) Osteoid Osteoma

(١) قصرُ أمشاطِ اليدِ Brachymetacarpia: قصرُ ثنائيِّ الجانبِ ومتناظرٌ للأصابعِ الثلاثةِ الزَّنديَّةِ

(٢) قصرُ أمشاطِ اليدِ Brachymetacarpia: قصرُ ثنائيِّ الجانبِ ومتناظرٌ للأصابعِ الثلاثةِ الزَّنديَّةِ

الكتفُ المُتجمِّدة، حقنُ الكورتيزونِ داخلَ مفصلِ الكتفِ Frozen Shoulder, Intraarticular

Cortisone Injection

مرفقُ التنس، حقنِ الكورتيزونِ Tennis Elbow, Cortisone injection

ألمُ المفصلِ العجزيِّ الحرقفيِّ: حقنُ الكورتيزونِ Sacro-Iliac Joint Pain, Cortisone Injection

استئصالُ الكيسةِ المعصميَّةِ، السَّهلِ المُمتنعِ (Ganglion Cyst Removal (Ganglionectomy))

قوسُ العضلةِ قابضةِ الأصابعِ السَّطحيَّةِ (FDS Arc)

ما قولُ العلمِ في اختلافِ العَدَّةِ ما بينَ المُطلقةِ والأرملَةِ؟

عمليَّةُ النَّقلِ الوتريةِ لاستعادةِ حركةِ الكتفِ Tendon Transfer to Restore Shoulder Movement

بفضلِكَ آدمُ! استمرَّ هذا الإنسانُ.. تمكَّنَ.. تكثَّفَ.. وكانَ عروقاً متباينةً

المبيضانِ في ركنِ مكينٍ.. والخصيتانِ في كيسٍ مهينٍ

بحثٌ في الأسبابِ.. بحثٌ في وظيفةِ الشكلِ

تدبيرُ آلامِ الرِّقبةِ (١) استعادةُ الانحناءِ الرِّقبِيِّ الطَّبيعيِّ (القَعسُ الرِّقبِيُّ) Neck Pain Treatment

Restoring Cervical Lordosis

نقلُ قطعةٍ منَ العضلةِ الرِّشيقيةِ لاستعادةِ الانسامةِ بعدَ شللِ الوجهِ Segmental Gracilis Muscle

Transfer for Smile

أذيةُ الأعصابِ المحيطةِ: معلوماتٌ لا غنى عنها لكَ العاملينَ عليها peripheral nerves injurie

تدرُّنُ الفقراتِ.. خراجُ بوت Pott's Disease.. Spine TB.

الأطوارُ الثلاثةُ للنَّقلِ العصبيِّ.. رؤيةٌ جديدةٌ

أرجوزةُ الأزلِ

قالَ الإمامُ.. كمَ هوَ جميلٌ فيكمُ الصَّمْتُ يا بشرُ

صناعةُ اللُّوعي

أزمَةُ مُثَقَّفٍ.. أضاعَ الهويَّةَ تحتَ مَرَكومٍ منَ مقروعٍ ومسموعٍ

تُفَاحَةُ آدمَ وضِلُّعُ آدمَ.. وَجهاً لصورةِ الإنسانِ