

المُنْعَكْسُ الشُّوكِّيُّ الاِشْتِدَادِيُّ الفيزيولوجيا المرضية لفرط قوة المنعكس

The Hyperreflexia

The Pathophysiology of the Overactive Hyperreflex

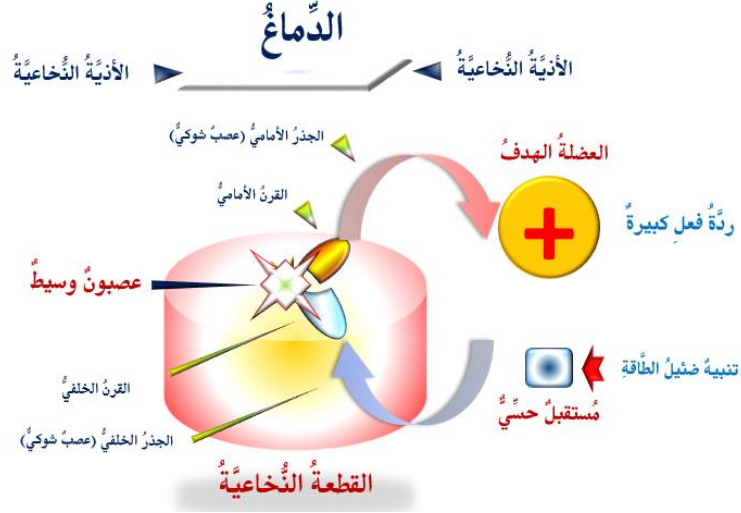
لمشاهدة فيديو قصير يشرح تفصيلاً الآلية المرضية لفرط قوة المنعكس الشوكي الاشتدادي،

[تقر على هذا الرابط](#)

في الحالات الطبيعية، وحيث يكون الدماغ مهيمناً على جميع الوارد الحسي الـ *Sensory Afferent*، كما وعلى جميع الصّادر الحركي الـ *Motor Efferent*، يحتفظ كل منعكس شوكي الـ *Spinal Reflex* بدارته الخاصة والمستقلة عما سواها. فتنبية ساحة عمل منعكس شوكي بعينه يُطلق استجابة حركية خاصة بهذا المنعكس. هي استجابة وحيدة، مفردة لا تكرر لها، نوعية تخص المنعكس المخصوص بالدراسة، مضبوطة الشدة والقوة، وفي الجهة ذاتها حيث وقع التنبية.

بالمقابل، في أذيات العصبون المحرك العلوي الـ *Upper Motor Neuron Injuries*، يغيب الدماغ وظيفياً، وتخرج الأمور عن مفاعل الضبط والسيطرة. عندها، تنشط العصبونات الوسيطة الـ *Interneurons* لملء الفراغ الوظيفي. هي تُفعل الطرق العصبية القديمة والمهجورة منذ زمن الطفولة الباكورة، وأو تعمل على تشكيل طرق عصبية جديدة لم تك موجودة من قبل. هي تربط العصبونات الحسية الـ *Sensory Neurons*، مع تلك الحركية الـ *Motor Neurons* ساكنة القرن الأمامي الـ *Anterior Horn* في ذات الجهة، وفي ذات القطعة من النخاع الشوكي الـ *Spinal Segment*. بالنتيجة تتشكل دائرة عصبية الـ *Neural Circuits* جديدة. هي دائرة وظيفية شاذة لم تك موجودة من قبل؛ هي دائرة المنعكس الشوكي الاشتدادي الـ *Hyperreflex Circuit*.

عند تنبيه هذه الدارة الناشئة تنطلق الإشارة العصبية مباشرة من المستقبل الحسي الـ *Sensory Receptor* إلى العصبون الحسي، فالعصبون المحرك السفلي، فالعضلة الهدف الـ *Effector Muscle (Target Muscle)*. هنا، ونتيجة لغياب الدماغ وظيفياً، لا تخضع الإشارة العصبية الـ *Afferent Signal* لعمليات المعالجة والتدبير. بل تصب مباشرة كامل حملها من الطاقة في حضان العصبون المحرك السفلي. فتكون استجابة هذا الأخير عنيفة، مفاجئة، غير موضوعية، لا تتناسب وقوة المنبه نفسه. وهذا هو تمام القصد من مفهوم المنعكس الاشتدادي شديد القوة الـ *Overactive Hyperreflex*؛ انظر الشكل (1).



الشكل (1)

الفيزيولوجيا المرضية لفرط قوة المنعكس الشوكي الاشتدائي The Pathophysiology of the Overactive Hyperreflex

[لمشاهدة فيديو قصير يشرح تفصيلاً الآلية المرضية لفرط قوة المنعكس الشوكي الاشتدائي،
نقر على هذا الرابط:](#)

بعد قطع اتصاله مع العصبون المحرك العلوي الحاكم، وإشباع نهمه من وارد الطاقة، يحدث أن يُشترك العصبون المحرك السفلي الـ LMN مع العصبون الحسي الـ SN المجاور له في ذات المستوى القطعي الـ Spinal Segment، أم في القطعة المجاورة لها مباشرةً. ينجح الأخير، أي الـ SN، في رمي كامل حملته مباشرةً في حوض الأول، أي في حوض الـ LMN. يتلقى الـ LMN الوارد الحسي كأمير عمل عاجل التنفيذ حاد التبر، فتكون بذلك شدة المنعكس الـ Overactivity. حتى التنبهات خفيفة الشدة يتلوها منعكس غير مُنسق شديد القوة. فقد غاب هنا فعل التثنية والمعالجة للوارد الحسي. كما وغاب فعل ضبط جرعة أمر الحركة. وظيفتان يتقنهما حصرياً العصبون المحرك العلوي والقيادات العلوية غير القشرية.

في سياقات أخرى، يمكن قراءة المقالات التالية:

- [تصنيع إبهام اليد باستخدام الإصبع الثانية للقدم](#)
- [Thumb Reconstruction Using Microvascular Second Toe to Thumb Transfer](#)
- [أذيات العصبون المحرك العلوي، الفيزيولوجيا المرضية للأعراض والعلامات السريرية](#)
- [Upper Motor Neuron Injuries, Pathophysiology of Symptomatology](#)
- [في الأذيات الرضوية للنخاع الشوكي، خبايا الكيس السحائي.. كثير ما طيع وقليلها عصي على الإصلاح](#)
- [Surgical Treatments of Traumatic Injuries of the Spine الجراحي](#)
- [مقاربة العصب الوركي جراحياً في الناحية الإليوية.. المدخل عبر ألياف العضلة الإليوية العظمى مقابل المدخل التقليدي](#)
- [Trans- Gluteal Approach of Sciatic Nerve vs. The Traditional Approaches](#)
- [النقل العصبي، بين مفهوم قاصر وجديد حاضر](#)
- [The Neural Conduction.. Personal View vs. International View](#)
- [في النقل العصبي، موجات الضغط العاملة](#)
- [Action Pressure Waves](#)
- [في النقل العصبي، كمونات العمل](#)
- [Action Potentials](#)
- [وظيفة كمونات العمل والتيارات الكهربائية العاملة](#)

Action Electrical Currents في النقل العصبي، التيارات الكهربية العاملة
الأطوار الثلاثة للنقل العصبي
المستقبلات الحسية، عبقرية الخلق وجمال المخلوق

The Neural Conduction in the Synapses النقل في المشابك العصبية
The Node of Ranvier, The Equalizer عقدة رانفييه، ضابطة الإيقاع
The Functions of Node of Ranvier وظائف عقدة رانفييه
وظائف عقدة رانفييه، الوظيفة الأولى في ضبط معايير الموجة العاملة
وظائف عقدة رانفييه، الوظيفة الثانية في ضبط مسار الموجة العاملة
وظائف عقدة رانفييه، الوظيفة الثالثة في توليد كمونات العمل

The Pain is First في فقه الأعصاب، الألم أولاً
The Philosophy of Form في فقه الأعصاب، الشكل الضرورة
تخطيط الأعصاب الكهربائي، بين الحقيقي والموهوم

The Spinal Shock (Innovated Conception) الصدمة النخاعية (مفهوم جديد)
The Spinal Injury, The Symptomatology أنبات النخاع الشوكي، الأعراض والعلامات السريرية، بحث في آليات الحدوث
الزعم Clonus

Hyperactive Hyperreflexia اشتداد المنعكس الشوكي
Extended Reflex Sector اتساع باحة المنعكس الشوكي الاشتدادي
Bilateral Responses الاستجابة ثنائية الجانب للمنعكس الشوكي الاشتدادي
Multiple Motor Responses الاستجابة الحركية العديدة للمنعكس الشوكي

التنكس الفاليري، يهاجم المحاور العصبية الحركية للعصب المحيطي.. ويعت عن محاوره الحسية
Wallerian Degeneration, Attacks the Motor Axons of Injured Nerve and Conserves its Sensory Axons
Wallerian Degeneration (Innovated View) التنكس الفاليري، رؤية جديدة
Neural Regeneration (Innovated View) التجدد العصبي، رؤية جديدة
Spinal Reflexes, Ancient Conceptions المنعكسات الشوكية، المفاهيم القديمة
Spinal Reflexes, Innovated Conception المنعكسات الشوكية، تحديث المفاهيم

خلفت المرأة من ضلع الرجل، راحة الإيحاء الفلسفي والمجاز العلمي
المرأة تقر جنس وليدها، والرجل يدعي!
الروح والنفس.. عطية خالق وصنيعه مخلوق
خلق السموات والأرض أكبر من خلق الناس.. في المرامي والدلالات
تفاحة آدم وضلع آدم، وجهان لصورة الإنسان.
حسواء.. هذه
سفينه نوح، طوق نجاة لا معراج خلاص
المصباح الكهربائي، بين التجريد والتنفيذ رحلة ألف عام
هكذا تكلم ابراهيم الخليل
فقه الحضارات، بين قوة الفكر وقوة القوة

العَدَّةُ وَعِلَّةُ الاختلاف بين مُطلَقةٍ وأرملَةٍ ذواتي عفاف

تعدُّدُ الزَّوجاتِ وملكُ اليمينِ.. المنسوخُ الأجلُ

النُّقْبُ الأسودُ، وفرَضِيَّةُ النَّجْمِ السَّاقِطِ

جُسيمُ بار، مفتاحُ أَحجِيَّةِ الخلقِ

صبيُّ أم بنتٍ، الأُمُ تُقرَّرُ!

القدمُ الهابطةُ، حالةٌ سريريَّةٌ

خلقُ حَوَاءَ من ضلعِ آدمَ، حقيقةٌ أم أسطورةٌ؟

شللُ الصَّفِيرَةِ العَضَدِيَّةِ الوِلادِيَّ *Obstetrical Brachial Plexus Palsy*

الأذْيَاتُ الرَّضِيَّةُ لِأعصابِ المَحِيْطِيَّةِ (١) التَّشْرِيحُ الوَصْفِيُّ والوظِيفِيُّ

الأذْيَاتُ الرَّضِيَّةُ لِأعصابِ المَحِيْطِيَّةِ (٢) تَقْيِيمُ الأذْيَةِ العَصْبِيَّةِ

الأذْيَاتُ الرَّضِيَّةُ لِأعصابِ المَحِيْطِيَّةِ (٣) التَّدْبِيرُ والإِصْلَاحُ الجِراحِيُّ

الأذْيَاتُ الرَّضِيَّةُ لِأعصابِ المَحِيْطِيَّةِ (٤) تَصْنِيفُ الأذْيَةِ العَصْبِيَّةِ

قوسُ العَضَلَةِ الكَاتِبَةِ المُدَوَّرَةِ *Pronator Teres Muscle Arcade*

شِبِيهُ رِباطِ *Struthers-like Ligament ...Struthers*

عَمَلِيَّاتُ النَّقْلِ الوَتْرِيِّ فِي تَدْبِيرِ شَلْلِ العَصَبِ الكَعْبِرِيِّ *Tendon Transfers for Radial Palsy*

من يُقرَّرُ جنسَ الوليدِ (مُختَصِرٌ)

ثالوثُ الذِّكَاةِ.. زادُ مسافرٍ! الذِّكَاةُ الفطْرِيُّ، الإنسانيُّ، والاصطناعيُّ.. بحثٌ فِي الصِّفَاتِ والمَالَاتِ

المعادلاتُ الصِّغَرِيَّةُ.. الحداثَةُ، مالها وما عليها

متلازمة العصب بين العظام الخلفي *Posterior Interosseous Nerve Syndrome*

المُنْعَكِسُ الشُّوكِيُّ، فيزيولوجيا جديدة *Spinal Reflex, Innovated Physiology*

المُنْعَكِسُ الشُّوكِيُّ الاِشْتِدَادِيُّ، في الفيزيولوجيا المرضيَّة *Hyperreflex, Innovated Pathophysiology*

المُنْعَكِسُ الشُّوكِيُّ الاِشْتِدَادِيُّ (١)، الفيزيولوجيا المرضيَّة لِقُوَّةِ المُنْعَكِسِ *Hyperreflexia, Pathophysiology of Hyperactive Hyperreflex*

المُنْعَكِسُ الشُّوكِيُّ الاِشْتِدَادِيُّ (٢)، الفيزيولوجيا المرضيَّة للاستجابة ثنائِيَّةِ الجانِبِ للمُنْعَكِسِ

المُنْعَكِسُ الشُّوكِيُّ الاِشْتِدَادِيُّ (٣)، الفيزيولوجيا المرضيَّة لِإِتْسَاعِ سَاحَةِ العَمَلِ *Hyperreflexia, Pathophysiology of Bilateral- Response Hyperreflex*

المُنْعَكِسُ الشُّوكِيُّ الاِشْتِدَادِيُّ (٤)، الفيزيولوجيا المرضيَّة لِإِتْسَاعِ سَاحَةِ العَمَلِ *Extended Hyperreflex, Pathophysiology*

المُنْعَكِسُ الشُّوكِيُّ الاِشْتِدَادِيُّ (٤)، الفيزيولوجيا المرضيَّة للمُنْعَكِسِ عديدِ الإِسْتِجَابَةِ الحَرَكِيَّةِ

المُنْعَكِسُ الشُّوكِيُّ الاِشْتِدَادِيُّ (٤)، الفيزيولوجيا المرضيَّة للمُنْعَكِسِ عديدِ الإِسْتِجَابَةِ الحَرَكِيَّةِ *Hyperreflexia, Pathophysiology of Multi-Response hyperreflex*

الرَّمْعُ (١)، الفِرَضِيَّةُ الأُولَى فِي الفيزيولوجيا المرضيَّةِ

الرَّمْعُ (٢)، الفِرَضِيَّةُ الثَّانِيَّةُ فِي الفيزيولوجيا المرضيَّةِ

خلقُ آدمَ وخلقُ حَوَاءَ، ومن ضلعه كانت حَوَاءُ *Adam & Eve, Adam's Rib*

جسيمُ بار، الشَّاهِدُ والبصيرَةُ *Barr Body, The Witness*

جدليَّةُ المعنى واللامعنى

التَّدْبِيرُ الجِراحِيُّ للِيَدِ المَحْلِيَّةِ (*Brand Operation*) *Surgical Treatment of Claw Hand*

الانقسامُ الخَلَوِيُّ المُتساوِي الـ *Mitosis*

المادَّةُ الصِّبْغِيَّةُ، الصِّبْغِيُّ، الجِسْمُ الصِّبْغِيُّ الـ *Chromatin, Chromatid, Chromosome*

المُتَمَمَّاتُ الغِذائيَّةُ الـ *Nutritional Supplements*، هل هي حقًّا مفيدةٌ لأجسامنا؟

الانقسام الخلويّ المُنصّف الـ Meiosis

فيتامين د Vitamin D، ضمانته الشَّبَابِ الدَّائم

فيتامين ب6 Vitamin B6، قليلاً مفيدٌ.. وكثيرُهُ ضارٌّ جدًّا

والمهنة.. شهيدٌ، من قصص البطولة والفداء

الثقبُ الأسودُ والتَّجمُّ الذي هوى

خلقُ السَّمَاوَاتِ والأَرْضِ، فرضيَّةُ الكونِ السَّديميِّ المُتَّصل

الجواري الكُنُسُ الـ Circulating Sweepers

عندما ينفصمُ المجتمعُ.. لمن تتحمَّلين هيفاء؟

التَّصنيُّعُ الدَّائِي لمفصل المرفق Elbow Auto- Arthroplasty

الطَّوفانُ الأخيرُ، طوفانُ بلا سفينة

كُتِفُ المَسْئورِ.. مع الاسمِ تَكونُ البِدَايَةُ، فتَكونُ الهَوِيَّةُ خَاتِمَةَ الحِكَايَةِ

مُجتمَعُ الإنسانِ! اجتماعُ فطرة، أم اجتماعُ ضرورة، أم اجتماعُ مصلحة؟

عظمُ الصَّخْرَةِ الهوائِيّ Pneumatic Petrous

خلعُ ولادِيّ ثنائِيّ الجانِبِ للعَصَبِ الرَّنديّ Congenital Bilateral Ulnar Nerve Dislocation

حقيقتان لا تقبلُ بهنَّ حَوَاءٌ

إنتاجُ البُويضاتِ غيرِ المُلقَّحاتِ الـ Oocytogenesis

إنتاجُ التَّطافِ الـ Spermatogenesis

أُمُّ البناتِ، حقيقةٌ هي أُمُّ هي محضُ نُرِّهات؟!!

أُمُّ البنين! حقيقةٌ لطالما ظننَّتها من هفواتِ الأوَّلِين

غَلِبَةُ البناتِ، حَوَاءٌ هذه تَلِدُ كَثِيرَ بناتٍ وقَلِيلَ بنين

غَلِبَةُ البنينِ، حَوَاءٌ هذه تَلِدُ كَثِيرَ بنينَ وقَلِيلَ بنات

ولا أنفى عنها العدلَ أحياناً! حَوَاءٌ هذه يكافئُ عديدَ بنينها عديدَ بُنَيَّاتها

المغنيزيومُ يومَ بانِ للعظامِ! يدعُمُ وظيفَةَ الكالسيومِ، ولا يطبِّقُ مشاركتَهُ

لأدمِ فَعَلَ التَّمكينِ، ولحَوَاءَ حَفَظَ التَّكْوِينِ!

هَدْيَانُ المفاهِيمِ (١): هَدْيَانُ الاقْتِصادِ

المغنيزيومُ يومَ (٢)، معلوماً لا غنى عنها

مُعالِجَةُ تناذرِ العَضَلَةِ الكَمثَرِيَّةِ بحَقنِ الكورْتيزونِ (مقارِبَةُ شَخْصِيَّةِ)

Piriformis Muscle Injection (Personal Approach)

مُعالِجَةُ تناذرِ العَضَلَةِ الكَمثَرِيَّةِ بحَقنِ الكورْتيزونِ (مقارِبَةُ شَخْصِيَّةِ) (عَرَضُ مَوْسَع)

Piriformis Muscle Injection (Personal Approach)

فِيرويسُ كورونا المُستجدُّ.. من بعدِ السَّلوكِ، عينُهُ على الصِّفاتِ

هَدْيَانُ المفاهِيمِ (٢): هَدْيَانُ اللَّيْلِ والنَّهارِ

كَادَتِ المَرَأَةُ أَنْ تَلِدَ أَحَها، قَوْلٌ صَحيحٌ لَكُنْ بِنكَهةً عَرَبِيَّةً

متلازمةُ التَّعبِ المزمنِ Fibromyalgia

طِفْلُ الأَنْبُوبِ، ليسَ أَفضَلَ المُمكنِ

الحُرُوبُ العِثِّيَّةُ.. عذابٌ دائِمٌ أم امتحانٌ مُستدامٌ؟

العَقْلُ القِيَّاسُ وَالعَقْلُ المُجَرَّدُ.. في القِيَّاسِ قُصُورٌ، وفي التَّجَرُّدِ وُصُولٌ

الدَّبُّبُ المُنْفَرِدُ، حينَ يُصِخُّ التَّوَحُّدُ مَفَازَةً لا محضَ قَرَارًا!

علاجُ الإصبعِ القافزةِ الـ Trigger Finger بحقن الكورتيزون موضعياً

وحشٌ فرانكشتاين الجديد.. القديمُ نكبَ الأرضَ وما يزالُ، وأمَّا الجديدُ فمكونُهُ أنتَ أساساً أيُّها الإنسان!

اليَدُ المَخْلِبيَّةُ، الإصلاحُ الجراحيُّ (عمليةُ براند) (Claw Hand (Brand Operation)

سعاةُ بريدِ حقيقيُّون.. لا هواةُ ترحالٍ وهجرة

فيروسُ كورونَا المُسَجَّدُ (كوفيد -19): منَ بَعْدِ السُّلوكِ، عَيْنُهُ على الصِّفاتِ

علامةُ هوفمان Hoffman Sign

الأسطورةُ الحَقِيقَةُ الهَرَمَةُ.. شمشونُ الحكايةِ، وسيزيفُ الإنسانِ

التَّنَكُّسُ الفاليري التَّالِي لِالأذْيَةِ العَصَبِيَّةِ، وِعملِيَّةُ التَّجْدُدِ العَصَبِيِّ

التَّصَلُّبُ اللُّويحيُّ المُتَعَدِّدُ: العَلاقَةُ السَّبَبِيَّةُ، بَينَ التَّيَّارِ العَلفانيِّ والتَّصلُّبِ اللُّويحيِّ المُتَعَدِّدِ؟

الورمُ الوعائيُّ في الكبدِ: الاستئصالُ الجراحيُّ الإسعافيُّ لورمٍ وعائِي كبدِي عرطل بسببِ نزفٍ داخلِ

كتلةِ الورمِ

مُتلازِمَةُ العَضَلَةِ الكَاتِبَةِ المَدَوَّرَةِ Pronator Teres Muscle Syndrome

أذْيَاتُ ذَيلِ الفَرسِ الرَضِيَّةِ، مَغارِيَّةٌ جِراحِيَّةٌ جَدِيدَةٌ

Traumatic Injuries of Cauda Equina, New Surgical Approach

التَّسَلُّلُ الرُّبَاعِيُّ.. مَوجِبَاتُ وأَهْدَافُ العِلاجِ الجِراحِيِّ.. التَّطَوُّراتُ التَّالِيَةُ للجِراحةِ- مَغارِنَةُ سَريَّةٌ وشِعاةٌ

تضاعفُ اليَدِ والزَّنْدِ Ulnar Dimelia or Mirror Hand

مُتلازِمَةُ نَفقِ الرَّسغِ تَنتَهِى التَّزَامُها بِقَطيْعِ تامِّ للعَصَبِ المَتموَسِّطِ

ورمُ شِوانِ في العَصَبِ الطَّنَبِيَّيِّ الـ Tibial Nerve Schwannoma

ورمُ شِوانِ أَمامَ العُجْزِ Presacral Schwannoma

مِيلانوما جَدِيدَةٌ خَبِيثَةٌ Malignant Melanoma

ضَمورُ اليَةِ اليَدِ بِالجَهِتَيْنِ، غِيابُ خَلْقِيٍّ مَعرولٌ ثَنائِيٌّ الجانِبِ Congenital Thenar Hypoplasia

مُتلازِمَةُ الرُّأْسِ الطَّوِيلِ للعَضَلَةِ ذاتِ الرُّأْسَيْنِ الفَخذِيَّةِ The Syndrome of the Long Head of Biceps Femoris

مَرضِيَّاتُ الوَتَرِ البَعيدِ للعَضَلَةِ ثَنائِيَّةِ الرُّؤوسِ العَضَدِيَّةِ Pathologies of Distal Tendon of Biceps

Brachii Muscle

حَتلٌ وِدِّيٌّ انعكاسِيٌّ Algodystrophy Syndrome تَمَيَّزَ بِظَهورِ حَلِقَةٍ جَدِيدَةٍ خائِقةٍ عِنْدَ الحُدودِ القَريبَةِ للونمةِ

الجَدِيَّةِ

تَصنِيعُ الفَكِّ السُّفَليِّ بِاستِخدامِ الشَّرِيحَةِ الشَّظَوِيَّةِ الحُرَّةِ Mandible Reconstruction Using Free

Fibula Flap

انسدَادُ الشَّرِيانِ الكَعبِرِيِّ الحادِّ غَيرِ الرَضِيِّ (داءُ بَيرغر)

إِصابةٌ سَلِيَّةٌ مَعرولَةٌ في العَقْدِ اللَّمَفِيَّةِ الإِبْطِيَّةِ Isolated Axillary Tuberculous Lymphadenitis

الشَّرِيحَةُ الشَّظَوِيَّةُ المُوَعَاةُ في تَعيويِضِ الضَّيَاعَاتِ العَظْمِيَّةِ المُخْتَلِطَةِ بِذاتِ العَظْمِ والنَّقِيِّ

Free Fibula Flap for Bone Lost Complicated with Recalcitrant Osteomyelitis

الشَّرِيحَةُ الحُرَّةُ جانِبُ الكَتِفِ في تَعيويِضِ ضَيَاعِ جَدِيٍّ هَامٍّ في السَّاعِدِ

الأذْيَاتُ الرَضِيَّةُ لِلصَّفَفِيَّةِ العَضَدِيَّةِ Injuries of Brachial Plexus

أذْيَةُ أوتارِ الكَفَّةِ المَدَوَّرَةِ Rotator Cuff Injury

كيسَةُ القَنَاةِ الجَامِعَةِ Cholechal Cyst

أَفاتُ التُّدِيِّ ما حَولَ سِنَّ اليَاسِ.. نَحوُ مَغارِبَةٍ أَكثَرَ حَزمًا Peri- Menopause Breast Problems

تَقْيِيمُ أَفاتِ التُّدِيِّ الشَّانِعَةِ Evaluation of Breast Problems

أفاتُ التُّدى ما حول سنِّ اليأس.. نحوَ مُقارِبَةٍ أكثرَ حَسماً *Peri- Menopause Breast Problems*

تدبيرُ آلامِ الكتف: الحقنُ تحتَ الأخرم *Subacromial Injection*

مجمعُ البحرين.. برزخُ ما بينَ حَيَاتين

ما بعدَ الموتِ وما قبلَ المَساق.. فإِذَا مَسَخَ.. وإِذَا انعتاقُ!

تدبيرُ التهابِ اللَّفافةِ الأُخمسِيَّةِ المُزمنِ بحقنِ الكورتيزون *Plantar Fasciitis, Cortisone Injection*

حقنُ الكيسَةِ المصلِّيَّةِ الصِّدْرِيَّةِ- لوحِ الكتفِ بالكورتيزون

Scapulo-Thoracic Bursitis, Cortisone Injection

فيتامين ب ١٢ .. مُختَصراً مُفيداً *Vitamin B12*

الورمُ العظميُّ العظمانيُّ (العظمومُ العظمانيُّ) *Osteoid Osteoma*

(١) قصرُ أمشاطِ اليدِ Brachymetacarpia: قصرُ ثنائيِّ الجانبِ ومتناظِرٌ للأصابعِ الثلاثةِ الزَّنديَّةِ

(٢) قصرُ أمشاطِ اليدِ Brachymetacarpia: قصرُ ثنائيِّ الجانبِ ومتناظِرٌ للأصابعِ الثلاثةِ الزَّنديَّةِ

الكتفُ المُتجمِّدة، حقنُ الكورتيزونِ داخلَ مفصلِ الكتفِ *Frozen Shoulder, Intraarticular*

Cortisone Injection

مرفقُ التنس، حقنُ الكورتيزون *Tennis Elbow, Cortisone injection*

ألمُ المفصلِ العِجزيِّ الحرقفيِّ: حقنُ الكورتيزون *Sacro-Iliac Joint Pain, Cortisone Injection*

استئصالُ الكيسَةِ المعصميَّةِ، السَّهلِ المُمتنعِ *Ganglion Cyst Removal (Ganglionectomy)*

قوسُ العضلةِ قابضةِ الأصابعِ السَّطحيَّةِ (FDS Arc)

التَّشريحُ الجِراحيُّ للعصبِ المُتوسِّطِ في السَّاعدِ *Median Nerve Surgical Anatomy*

ما قولُ العلمِ في اختلافِ العَدَّةِ ما بينَ المُطلَّقةِ والأرملَةِ؟

عمليَّةُ النَّقلِ الوترِيِّ لاستعادةِ حركةِ الكتفِ *Tendon Transfer to Restore Shoulder Movement*

بفضلِكَ آدمُ! استمرَّ هذا الإنسانُ.. تمكَّنَ.. تكَيَّفَ.. وكانَ عروفاً متباينةً

المبيضانِ في ركنِ مكين.. والخِصيتانِ في كيسِ مَهِين

بحثٌ في الأسبابِ.. بحثٌ في وظيفَةِ الشَّكلِ

تدبيرُ آلامِ الرِّقْبَةِ (١) استعادةُ الانحناءِ الرِّقْبِيِّ الطَّبِيعِيِّ (القَعْسُ الرِّقْبِيُّ) *Neck Pain Treatment*

Restoring Cervical Lordosis

نقلُ قطعةٍ مِنَ العضلةِ الرِّشْبيَّةِ لاستعادةِ الاتسامةِ بعدَ شللِ الوجهِ *Segmental Gracilis Muscle*

Transfer for Smile

أذنيَّةُ الأعصابِ المحيطيَّةِ: معلوماثُ لا غنى عنها لكَ العاملينِ عليها *peripheral nerves injurie*

تدرُّنُ الفقراتِ.. خراجُ بوت *Spine TB.. Pott's Disease*

الأطوارُ الثلاثةُ للنَّقلِ العصبِيِّ.. رؤيةٌ جديدةٌ

أرجوزةُ الأزلِ

قالَ الإمامُ.. كَمْ هوَ جميلٌ فيكُمُ الصَّمْتُ يا بشرُ

صِناعَةُ اللَّوَعِي

أزْمَةٌ مُتَّقَفٌ.. أضاعَ الهويَّةَ تحتَ مَرَكومِ من مَقروءٍ ومَسْموعٍ

تُفَاحَةُ آدمَ وضلُّعُ آدمَ.. وَجْهانِ لصورةِ الإنسانِ