

الْمُنْعَكْسُ الشُّوكِيُّ الْاِشْتِدَادِيُّ

الفيزيولوجيا المرضية للمنعكس الشوكي واسع ساحة العمل

The Hyperreflexia

The Pathophysiology of the Extended Hyperreflex

[لمشاهدة فيديو قصير يشرح تفصيلاً الآلية المرضية لانتساع باحة المنعكس الشوكي الاشتدادي،](#)

[نقر على هذا الرابط:](#)

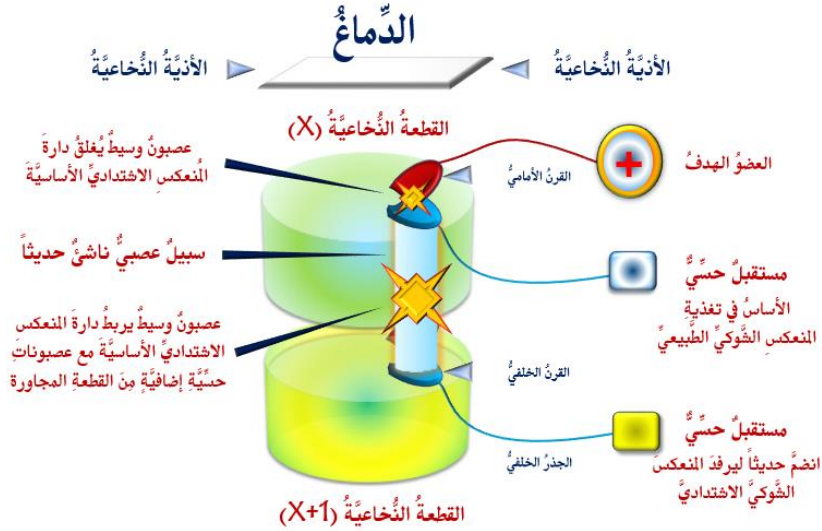
في الحالات الطبيعية، وحيث يكون الدماغ مهيمناً على جميع الوارد الحسي الـ *Sensory Afferent*، كما وعلى جميع الصّادر الحركي الـ *Motor Efferent*، يحتفظ كلُّ منعكس شوكي الـ *Spinal Reflex* بدارته الخاصة والمستقلة عما سواها. فتنبية ساحة عمل منعكس شوكي بعينه يُطلق استجابة حركية خاصة بهذا المنعكس. هي استجابة وحيدة، مفردة لا تكرر لها، نوعية تخصُّ المنعكس المخصوص بالدراسة، مضبوطة الشدة والقوة، وفي الجهة ذاتها حيث وقع التنبية.

بالمقابل، في أذيّات العصبون المحرك العلوي الـ *Upper Motor Neuron Injuries*، يغيّب الدماغ وظيفياً، وتخرج الأمور عن مفاصل الضبط والسيطرة. عندها، تنشط العصبونات الوسيطة الـ *Interneurons* لملء الفراغ الوظيفي. هي تُفعل الطُرق العصبية القديمة والمهجورة منذ زمن الطفولة الباكورة، و/أو تعمل على تشكيل طرق عصبية جديدة لم تكن موجودة من قبل.

هي تُشبك العصبونات الحسية الـ *Sensory Neurons* والعصبونات الحركية الـ *Motor Neurons* في ذات الجهة من القطعة النخاعية حيث تقبم (القطعة X مثلاً)، هذا من جهة. كما وتمد تشابكاتها بعيداً، تضم إليها مجموعة إضافية من العصبونات الوسيطة والحسية النشطة في القطع النخاعية المجاورة لقطعها (القطعة X+1 و/أو القطعة X-1)، من جهة أخرى. والنتيجة، انضمام عدد إضافي من العصبونات الحسية مع ملحقاتها من مستقبلات حسية إلى دارة المنعكس الشوكي الاشتدادي خاص القطعة الشوكية (X وفقاً لمثالنا السابق).

بالنتيجة، توسع دائرة المنعكس الشوكي الاشتدادي الناشئة ساحة عملها الـ *Sector of Work*. هي تقوم باستقدام وتوظيف عدد إضافي من المستقبلات الحسية خدمة لمنعكسها. ومعها، يكفي تنبيه واحد من هذه المستقبلات أصليها أم جديدها لإطلاق دارة المنعكس الشوكي الاشتدادي. وهذا هو تمام القصد من مفهوم انتساع ساحة عمل المنعكس الشوكي الاشتدادي الـ *Extended Hyperreflex*؛ انظر الشكل (1).

فمثلاً، عند الأسوياء الـ *Healthy Individuals*، طرق الوتر الداغصي الـ *Patellar Tendon* يُطلق منعكس العضلة مربعة الرؤوس الفخدية الـ *Knee Jerk Reflex*. أمّا في حالة الاشتداد الـ *Hyperreflexia*، ففرغ جسم العضلة أيضاً كما وتخريش الجلد فوقها قد يُطلقاً تقلص العضلة الارتكاسي.



الشكل (1)

الفيزيولوجيا المرضية للمنعكس الشوكي الاشتدادي واسع ساحة العمل The Pathophysiology of the Extended Hyperreflex

لمشاهدة فيديو قصير يشرح تفصيلاً الآلية المرضية لتوسع باحة المنعكس الشوكي الاشتدادي،
انقر على هذا الرابط: [انقر على هذا الرابط](#)

عند أذية العصبون المحرك العلوي الـ UMN، يحدث أن يُسبب العصبون المحرك السفلي مع العصبونات الحسية في أكثر من مستوى قطعي، أي في قطعه ومجاورتها المباشرة. التنبهات الحسية الواردة من واحد أو أكثر من باحات عمل العصبونات الحسية المتحالفة حديثاً، يمكن لها أن تُطلق المنعكس الشوكي.

في سياقات أخرى، يمكن قراءة المقالات التالية:

- [تصنيع إبهام اليد باستخدام الإصبع الثانية للقدم](#)
- [Thumb Reconstruction Using Microvascular Second Toe to Thumb Transfer](#)
- [أذيات العصبون المحرك العلوي، الفيزيولوجيا المرضية للأعراض والعلامات السريرية](#)
- [Upper Motor Neuron Injuries, Pathophysiology of Symptomatology](#)
- [في الأذيات الرضحية للنخاع الشوكي، خبايا الكيس السحائي.. كثيرها طيغ وقليلها عصي على الإصلاح](#)
- [Surgical Treatments of Traumatic Injuries of the Spine الجراحي](#)
- [مقاربة العصب الوركي جراحياً في الناحية الإليوية.. المدخل عبر ألياف العضلة الإليوية العظمى مقابل](#)
- [المدخل التقليدي Trans- Gluteal Approach of Sciatic Nerve vs. The Traditional Approaches](#)
- [النقل العصبي، بين مفهوم قاصر وجديد حاضر](#)
- [The Neural Conduction.. Personal View vs. International View](#)
- [في النقل العصبي، موجات الضغط العاملة Action Pressure Waves](#)
- [في النقل العصبي، كمونات العمل Action Potentials](#)
- [وظيفة كمونات العمل والتيارات الكهربائية العاملة](#)
- [في النقل العصبي، التيارات الكهربائية العاملة Action Electrical Currents](#)
- [الأطوار الثلاثة للنقل العصبي](#)
- [المستقبلات الحسية، عبقرية الخلق وجمال المخلوق](#)

The Neural Conduction in the Synapses النقل في المشابك العصبية

The Node of Ranvier, The Equalizer عقدة رانفیه، ضابطة الإيقاع

The Functions of Node of Ranvier وظائف عقدة رانفیه

وظائف عقدة رانفیه، الوظيفة الأولى في ضبط معايير الموجة العاملة

وظائف عقدة رانفیه، الوظيفة الثانية في ضبط مسار الموجة العاملة

وظائف عقدة رانفیه، الوظيفة الثالثة في توليد كمونات العمل

The Pain is First في فقه الأعصاب، الألم أولاً

The Philosophy of Form في فقه الأعصاب، الشكل ضرورة

تخطيط الأعصاب الكهربائي، بين الحقيقي والموهوم

The Spinal Shock (Innovated Conception) الصدمة النخاعية (مفهوم جديد)

The Spinal Injury أذيات النخاع الشوكي، الأعراض والعلامات السريرية، بحث في آليات الحدوث

The Symptomatology

الزعم Clonus

اشتداد المنعكس الشوكي Hyperactive Hyperreflexia

إتساع باحة المنعكس الشوكي الاشتدادي Extended Reflex Sector

Bilateral Responses الاستجابة ثنائية الجانب للمنعكس الشوكي الاشتدادي

Multiple Motor Responses الاستجابة الحركية العديدة للمنعكس الشوكي

التنكس الفاليري، يهاجم المحاور العصبية الحركية للعصب المحيطي.. ويعف عن محاوره الحسية

Wallerian Degeneration, Attacks the Motor Axons of Injured Nerve and Conserves its Sensory Axons

Wallerian Degeneration (Innovated View) التنكس الفاليري، رؤية جديدة

Neural Regeneration (Innovated View) التجدد العصبي، رؤية جديدة

Spinal Reflexes, Ancient Conceptions المنعكسات الشوكية، المفاهيم القديمة

Spinal Reflexes, Innovated Conception المنعكسات الشوكية، تحديث المفاهيم

خُلقت المرأة من ضلع الرجل، راعة الإيحاء الفلسفي والمجاز العلمي

المرأة تقرّر جنس وليدها، والرجل يدعى!

الرُوح والنفس.. عطية خالق وصنيعه مخلوق

خلق السماوات والأرض أكبر من خلق الناس.. في المرامي والدلالات

تفاحة آدم وضلع آدم، وجهان لصورة الإنسان.

حواء.. هذه

سفينه نوح، طوق نجاه لا معراج خلاص

المصباح الكهربائي، بين التجريد والتنفيذ رحلة ألف عام

هكذا تكلم ابراهيم الخليل

فقه الحضارات، بين قوة الفكر وفكر القوة

العذّة وعلّة الاختلاف بين مطلقه وأرمله ذواتي عفاف

تعدّد الزوجات وملك اليمين.. المنسوخ الأجل

الثقب الأسود، وفر ضيئة النجم الساقط

جسيم بار، مفتاح أحجية الخلق

صبي أم بنت، الأم تُقرّر!

القدم الهابطة، حالة سريرية

خلق حواء من ضلع آدم، حقيقة أم أسطورة؟

شلل الضفيرة العصبية الولادي Obstetrical Brachial Plexus Palsy

الأذيات الرضوية للأعصاب المحيطية (١) التشريح الوصفي والوظيفي

الأذيات الرضوية للأعصاب المحيطية (٢) تقييم الأذية العصبية

الأذيات الرضوية للأعصاب المحيطية (٣) التدبير والإصلاح الجراحي

الأذيات الرضوية للأعصاب المحيطية (٤) تصنيف الأذية العصبية

قوس العضلة الكاذبة المدورة Pronator Teres Muscle Arcade

شبيهة رباط Struthers-like Ligament ...Struthers

عمليات النقل الوترية في تدبير شلل العصب الكعبري Tendon Transfers for Radial Palsy

من يُقرّر جنس الوليد (مختصر)

ثالوث الذكاء.. زاد مسافر! الذكاء الفطري، الإنساني، والاصطناعي.. بحث في الصفات والمآلات

المعادلات الصفرية.. الحدائث، مالها وما عليها

متلازمة العصب بين العظام الخلفي Posterior Interosseous Nerve Syndrome

المنعكس الشوكي، فيزيولوجيا جديدة Spinal Reflex, Innovated Physiology

المنعكس الشوكي الاشتدائي، في الفيزيولوجيا المرضية Hyperreflex, Innovated Pathophysiology

المنعكس الشوكي الاشتدائي (١)، الفيزيولوجيا المرضية لقوة المنعكس Hyperreflexia,

Pathophysiology of Hyperactive Hyperreflex

المنعكس الشوكي الاشتدائي (٢)، الفيزيولوجيا المرضية للاستجابة ثنائية الجانب للمنعكس

Hyperreflexia, Pathophysiology of Bilateral- Response Hyperreflex

المنعكس الشوكي الاشتدائي (٣)، الفيزيولوجيا المرضية لتأثير ساحة العمل Extended Hyperreflex,

Pathophysiology

المنعكس الشوكي الاشتدائي (٤)، الفيزيولوجيا المرضية للمنعكس عديد الاستجابة الحركية

Hyperreflexia, Pathophysiology of Multi-Response hyperreflex

الرّمع (١)، الفرضية الأولى في الفيزيولوجيا المرضية

الرّمع (٢)، الفرضية الثانية في الفيزيولوجيا المرضية

خلق آدم وخلق حواء، ومن ضلعه كانت حواء Adam & Eve, Adam's Rib

جسيم بار، الشاهد والبصير Barr Body, The Witness

جدلية المعنى واللامعنى

التدبير الجراحي لليد المخالبية (Brand Operation) Surgical Treatment of Claw Hand

الانقسام الخلوي المتساوي الـ Mitosis

المادة الصبغية، الصبغي، الجسم الصبغي الـ Chromatin, Chromatid, Chromosome

المتّمات الغذائية الـ Nutritional Supplements، هل هي حقاً مفيدة لأجسامنا؟

الانقسام الخلوي المنصف الـ Meiosis

فيتامين د Vitamin D، ضمانته الشباب الدائم

فيتامين ب6 Vitamin B6، قلبه مفيد.. وكثيره ضار جداً

والمهنة.. شهيداً، من قصص البطولة والفداء

الثقب الأسود والتجم الذي هوى

خلق السماوات والأرض، فرضية الكون السديمي المتصل

Circulating Sweepers الجوّاري الكُنس الـ

عندما ينفصم المجتمع.. لمن تتجملين هيفاء؟

Elbow Auto- Arthroplasty التّصنيع الذّاتي لمفصل المرفق

الطوفان الأخير، طوفان بلا سفينة

كشفت المسثور.. مع الاسم تكون البدايه، فتكون الهويه خاتمة الحكاية

مجتمع الإنسان! اجتماع فطرة، أم اجتماع ضرورة، أم اجتماع مصلحة؟

Pneumatic Petrous عظم الصخرة الهوائية

Congenital Bilateral Ulnar Nerve Dislocation خلغ ولادئ ثنائى الجانب للعصب الزندي

حقيقتان لا تقبل بهن حواء

Oocytogenesis إنتاج البويضات غير الملقحات الـ

Spermatogenesis إنتاج التطف الـ

أم البنات، حقيقة هي أم هي محض ترهات؟!

أم البنين! حقيقة لطالما ظننتها من هفوات الأولين

غلبة البنات، حواء هذه تلد كثير بنات وقليل بنين

غلبة البنين، حواء هذه تلد كثير بنين وقليل بنات

ولا أنفى عنها العدل أحياناً! حواء هذه يكافئ عدي بنينا عدي بنياتها

المغنيز يوم بان للعظام! يدعم وظيفة الكالسيوم، ولا يطبق مشاركته

لأدم فعل التمكين، ولحواء حفظ التكوين!

هديان المفاهيم (١): هديان الاقتصاد

المغنيز يوم (٢)، معلومات لا غنى عنها

معالجة تناذر العضلة الكمثرية بحقن الكورتيزون (مقاربة شخصية)

Piriformis Muscle Injection (Personal Approach)

معالجة تناذر العضلة الكمثرية بحقن الكورتيزون (مقاربة شخصية) (عرض موسع)

Piriformis Muscle Injection (Personal Approach)

فيروس كورونا المستجد.. من بعد السلوك، عيئه على الصفات

هديان المفاهيم (٢): هديان الليل والنهار

كادت المرأة أن تلد أخاها، قول صحيح لكن بنكهة عربية

Fibromyalgia متلازمة التعب المزمن

طفل الأنبوب، ليس أفضل الممكن

الحروب العبيث.. عذاب دائم أم امتحان مستدام؟

العقل القياس والعقل المجرد.. فى القياس قصور، وفى التجريد وصول

الذئب المنفرد، حين يصبح التوحّد مفارقة لا محض قرار!

علاج الإصبع القافزة الـ Trigger Finger بحقن الكورتيزون موضعياً

وحش فرانكنشتاين الجديد.. القديم نكب الأرض وما يزال، وأما الجديد فمنكوبه أنت أساساً أيها الإنسان!

اليَدُ المَخْبِيَّةُ، الإِصْلَاحُ الجِراحِيّ (عَمَلِيَّةُ بِراند) (Claw Hand (Brand Operation)

سَعَاءُ بَرِيدِ حَقِيقِيّوْنَ.. لا هَوَاءُ تَرِحَالٍ وَهَجْرَةٍ

فِيرِيسُ كُورُونا المُسَجَّدُ (كوفيد -19): مَنْ بَعْدَ السُّلُوكِ، عَيْنُهُ عَلَى الصِّفَاتِ

علامة هوفمان Hoffman Sign

الأسْطُورَةُ الحَقِيقَةُ الهَرَمَةُ.. شَمْشُونُ الحِكايةِ، وَسِيزِيفُ الإنسانِ

التَّنَكُّسُ الفاليريّ التَّالِيّ لِلأذْيَةِ العَصَبِيَّةِ، وَعَمَلِيَّةُ التَّجَدُّدِ العَصَبِيّ

التَّصَلُّبُ اللُّويحِيّ المُتَعَدِّدُ: العِلاقَةُ السَّبَبِيَّةُ، بَيْنَ التَّنَّارِ العِلْفَانِيّ وَالتَّصَلُّبِ اللُّويحِيّ المُتَعَدِّدُ؟

الورمُ الوعائِيّ فِي الكَبِدِ: الاستئصالُ الجِراحِيّ الإِسْعافِيّ لورمِ وعائِيّ كَبِدِيّ عرطل بسببِ نَزْفٍ داخِلِ كَتَلَةِ الورمِ

مُتلازِمَةُ العِضَلَةِ الكائِيَّةِ المَدُورَةِ Pronator Teres Muscle Syndrome

أذْيَاتُ ذَيْلِ الفَرَسِ الرَّضِيَّةِ، مِقاَرِيَّةٌ جِراحِيَّةٌ جَدِيدَةٌ

Traumatic Injuries of Cauda Equina, New Surgical Approach

التَّشَلُّلُ الرُّبَاعِيّ.. مِوجِبَاتُ وَأَهْدَافُ العِلاجِ الجِراحِيّ.. التَّطَوُّراتُ التَّالِيَّةُ لِلجِراحَةِ- مِقاَرِنَةٌ سَرِيرِيَّةٌ وَشِعايَةُ

تضاعفُ اليَدِ وَالزَّنْدِ Ulnar Dimelia or Mirror Hand

مُتلازِمَةُ نَفَقِ الرَّسْغِ تَنْهِي التَّزَامُها بِقِطْعِ تَامٍ للعِصْبِ المِتوسِّطِ

ورمُ شِوانِ فِي العِصْبِ الظَّنْبِويّ الـ Tibial Nerve Schwannoma

ورمُ شِوانِ أَمَامَ العُجْزِ Presacral Schwannoma

مِيلانوما جِلْدِيَّةٌ خَبِيثَةٌ Malignant Melanoma

ضَمُورُ اليَدِ بِالجِهَتَيْنِ، غِياِبُ خَلْقِيّ مِعزُولٍ ثَنائِيّ الجانِبِ Congenital Thenar Hypoplasia

مُتلازِمَةُ الرُّاسِ الطَّوِيلِ للعِضَلَةِ ذاتِ الرُّاسِيْنَ الفِخْذِيَّةِ The Syndrome of the Long Head of Biceps Femoris

مِرضِيَّاتُ الوِترِ البَعِيدِ للعِضَلَةِ ثَنائِيَّةِ الرُّؤُوسِ العِضْدِيَّةِ Pathologies of Distal Tendon of Biceps Brachii Muscle

حَتْلٌ وَذِيّ انْعِكاَسِيّ Algodystrophy Syndrome تَميِّزُ بِظُهُورِ حَلِقَةٍ جِلْدِيَّةِ خائِقَةٍ عِنْدَ الحُدُودِ القَرِيبَةِ لِلوِئمةِ الجِلْدِيَّةِ

تَصْنِيعُ الفِكِّ السُّفْلِيّ بِاسْتِخدامِ الشَّرِيحَةِ الشَّظْوِيَّةِ الحُرَّةِ Mandible Reconstruction Using Free Fibula Flap

انْسِدادُ الشَّرِيانِ الكِعبِيّ الحادِّ غِيرِ الرُّضِيّ (داءُ بِيرِغِر)

إِصابَةُ سَلِيَّةٍ مِعزُولَةٍ فِي العِقْدِ اللَّمْفِيَّةِ الإِبْطِيَّةِ Isolated Axillary Tuberculous Lymphadenitis

الشَّرِيحَةُ الشَّظْوِيَّةُ المُوَعَّاةُ فِي تَعوِيضِ الضَّيَاعَاتِ العِظْمِيَّةِ المُخْتَلِطَةِ بِذاتِ العِظْمِ والنَّقِيّ

Free Fibula Flap for Bone Lost Complicated with Recalcitrant Osteomyelitis

الشَّرِيحَةُ الحُرَّةُ جانِبُ الكَتِفِ فِي تَعوِيضِ ضَيَاعِ جِلْدِيّ هامٍ فِي السَّاعِدِ

الأذْيَاتُ الرُّضِيَّةُ لِلصَّفِيرَةِ العِضْدِيَّةِ Injuries of Brachial Plexus

أذْيَةُ أوتارِ الكَفَّةِ المَدُورَةِ Rotator Cuff Injury

كِيسَةُ القَنَاةِ الجامِعةِ Choledochal Cyst

أَفاتُ التَّنْدِيّ ما حِوَلَ سَنِّ البِياَسِ.. نَحْوَ مُقاَرِنَةٍ أَكْثَرَ حِزْماً Peri- Menopause Breast Problems

تَقْيِيمُ أَفاتِ التَّنْدِيّ الشَّانِعةِ Evaluation of Breast Problems

أَفاتُ التَّنْدِيّ ما حِوَلَ سَنِّ البِياَسِ.. نَحْوَ مُقاَرِنَةٍ أَكْثَرَ حِساماً Peri- Menopause Breast Problems

تَدْبِيرُ ألامِ الكَتِفِ: الحَقْنُ تحتِ الأَخرَمِ Subacromial Injection

مِجمَعُ البِجَرِيْنَ.. بَرِزْخٌ ما بَيْنَ حَيَاتِيْنَ

ما بعد الموت وما قبل المساق.. فإمّا مسح.. وإمّا اعتناق!

تدبير التهاب الألفافة الأخمصية المزمن بحقن الكورتيزون Plantar Fasciitis, Cortisone Injection

حقن الكيسية المصلية الصدرية- لوح الكتف بالكورتيزون
Scapulo-Thoracic Bursitis, Cortisone Injection
فيتامين ب ١٢ .. مختصر مفيد Vitamin B12

الورم العظمي العظماني (العظموم العظماني) Osteoid Osteoma

(١) قصر أمشاط اليد Brachymetacarpia: قصر ثنائي الجانب ومتناظر للأصابع الثلاثة الزنديّة

(٢) قصر أمشاط اليد Brachymetacarpia: قصر ثنائي الجانب ومتناظر للأصابع الثلاثة الزنديّة

الكتف المتجمّدة، حقن الكورتيزون داخل مفصل الكتف Frozen Shoulder, Intraarticular
Cortisone Injection

مرفق التنس، حقن الكورتيزون Tennis Elbow, Cortisone injection

الم المفصل العجزي الحرقي: حقن الكورتيزون Sacro-Iliac Joint Pain, Cortisone Injection

استئصال الكيسية المعصمية، السهل الممتنع Ganglion Cyst Removal (Ganglionectomy)

قوس العضلة قابضة الأصابع السطحية (FDS Arc)

التشريخ الجراحي للعصب المتوسط في الساعد Median Nerve Surgical Anatomy

ما قول العلم في اختلاف العدة ما بين المطلق والأرملة؟

عملية النقل الوترية لاستعادة حركة الكتف Tendon Transfer to Restore Shoulder Movement

بفضلك آدم! استمر هذا الإنسان.. تمكّن.. تكثّف.. وكان عروفاً متبايناً

المبيضان في ركن مكين.. والخصيتان في كيس مهين
بحث في الأسباب.. بحث في وظيفة الشكل

تدبير آلام الرقبة (١) استعادة الانحناء الرقبى الطبيعي (القوس الرقبى) Neck Pain Treatment

Restoring Cervical Lordosis

نقل قطعة من العضلة الرشيقة لاستعادة الاتسامة بعد شلل الوجه Segmental Gracilis Muscle

Transfer for Smile

أذية الأعصاب المحيطية: معلومات لا غنى عنها لكل العاملين عليها peripheral nerves injurie

تدرن الفقرات.. خراج بوت Spine TB.. Pott's Disease

الأطوار الثلاثة للنقل العصبى.. رؤية جديدة

أرجوزة الأزل

قال الإمام.. كم هو جميل فيكم الصمت يا بشر

صناعة الأوعي

أزمة مثقف.. أضع الهوية تحت مركوم من مقروء ومسموع

تفاحة آدم وضلع آدم.. وجهان لصورة الإنسان