

قصر أمشاط اليد

Brachymetacarpia

قصر ثنائي الجانب ومتناظر للأصابع الثلاثة الزندية

للهولة الأولى، وقبل إجراء الصورة الشعاعية لليدين، أخذتني العجلة إلى فرض حالة من فرط تصنع المشط الثاني الـ Second Metacarpe والسبابة الأولى الـ First Phalange للسبابة في الجانبين وبصورة متناظرة؛ انظر الشكل (1).



الشكل (1) صورة اليدين

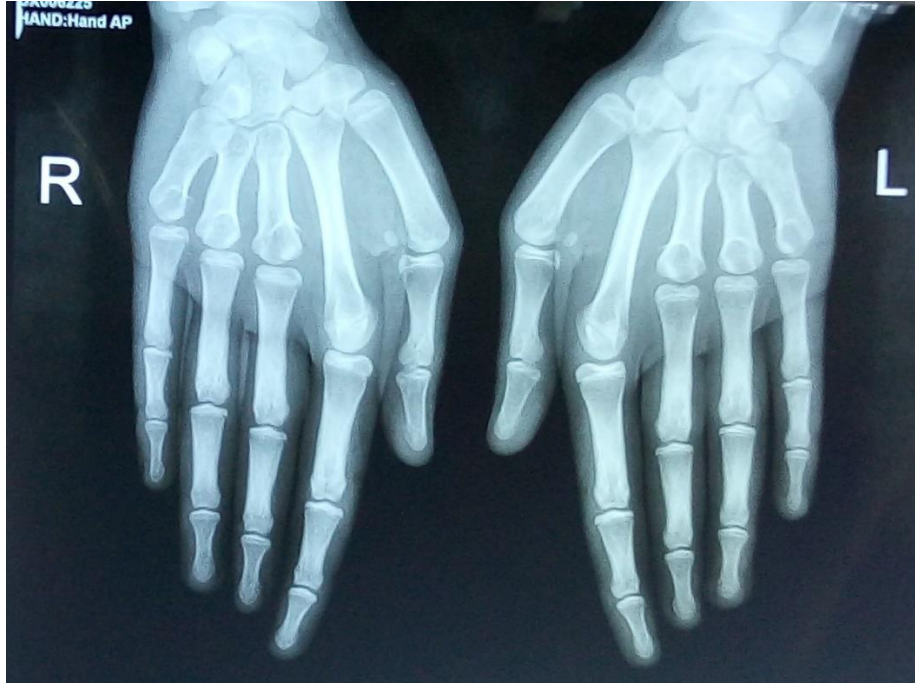قد تبدو السبابة أطول من الإصبع الوسطى الـ Middle Finger، وهذا خلاف المنطق والمألوف. فيؤخذ الناظر بهم الظاهر فيرى الأمر على أنه فرط تصنع السبابة الـ Index Hyperplasia. وهذا بالضبط ما حدث معي.



من أجل شروح أوسع في السريريّات، اتبع الرابط التالي:


[قراءة سريرية.. تقاصر الأمشاط الزندية الثلاثة لليدين وبصورة متناظرة Brachymetacarpia](#)

لكنَّ الأشعَّةَ X كشفتِ المستورَ بقصرِ الأمشاطِ الثلاثةِ الزَّنْدِيَّةِ وبالجانبيين. وبدتِ السُّبَابَةُ والإِبْهَامُ ضمنَ القياساتِ الطَّبِيعِيَّةِ؛ انظرِ الشُّكْلَ (٢).



الشُّكْلُ (٢)
صورةٌ شعاعِيَّةٌ بسيطةٌ لليدين، خلفِيَّة- أمامِيَّةٌ
X-Ray of Two Hands, Posterior- Anterior

لاحظِ قصرَ الأمشاطِ الثلاثةِ الزَّنْدِيَّةِ في اليدين.
مناسِبُ أطوالِ القطعِ العظميَّةِ في الأصابعِ المنكوبَةِ مختلفٌ على نحوٍ واضحٍ على حسابِ الأمشاطِ.
بينما تبقى هذهِ المناسِبُ ضمنَ الحدودِ الطَّبِيعِيَّةِ فيما حَصَّ السُّبَابَةُ والإِبْهَامُ في الجانبينِ.

من أجلِ شروحٍ أوسعٍ في المعطياتِ الشعاعِيَّةِ، اتَّبِعِ الرِّابِطَ التَّالِيَّ:  **قراءةٌ شعاعِيَّةٌ بتقاصرِ الأمشاطِ الزَّنْدِيَّةِ الثلاثةِ لليدين وبصورةٍ مُتناظرةٍ Brachymetacarpia**

يحدثُ قصرُ مشطِ اليدِ الـ *Brachymetacarpia* بسببِ الانغلاقِ الباكرِ لصفحةِ التَّمَوِّدِ الـ *Growth Plate* في المشطِ المنكوبِ. هناكَ حالاتٌ خلقِيَّةٌ المنشأ الـ *Congenital Cases*، وهناكَ الأشكالُ المكتسبَةُ الـ *Acquired Cases* بسببِ الرِّضِّ، الإِنْتَانِ، وأيضاً الجراحةِ. لا توجدُ خلقِيَّةٌ وراثِيَّةٌ الـ *Hereditary Factors* لقصرِ أمشاطِ اليدِ) وهي بذلكَ تختلفُ عن تقاصرِ الأسناعِ في القدمِ الـ *Brachymetatarsia* والتي قد تكونُ جزءاً من بعضِ المُتلازماتِ الوراثِيَّةِ.

المشطُ الرَّابِعُ ومن ثمَّ المشطُ الخامسُ هما أكثرُ أمشاطِ اليدِ إصابَةً بهذا التَّشَوُّهِ. تعدُّ الأمشاطِ المنكوبَةِ هُوَ وارِدٌ أيضاً. خصوصِيَّةٌ حاليَّةٍ هذهِ تكمنُ بإصابةِ ثلاثةِ أمشاطٍ وفي كلتا اليدينِ وبصورةٍ مُتناظرةٍ تماماً. عدا عن تقاصرِ الأمشاطِ، بدتِ الأصابعُ الثلاثةُ الزَّنْدِيَّةُ طَبِيعِيَّةً الشُّكْلَ والوظيفةَ تماماً.

وظيفياً، لا مشكلة عند بسط الأصابع الـ *Extension*. تظهر المشكلة بوضوح عند القبض الـ *Flexion* وتشكيل القبضة الـ *Fist*. إذ ينكسر قوس اليد المأرب رؤوس الأمشاط ما بين السبابة الـ *Index* والوسطى الـ *Middle* *Finger*. ومعهُ يستحيل إحكام القبضة وهذا ما يطرُح صعوبة عند القيام ببعض الوظائف اليومية (خاصةً مسك القلم عند مريضتنا وهي الطالبة).

عادةً ما يتم تطويل الأمشاط القصيرة وصولاً إلى القياسات الطبيعية. لكن بسبب خصوصية الحالة هذه، اقترحت على ذوي المريضة تقصير المشط الثاني الطبيعي. وبذلك نختصر العمل الجراحي من ثلاثة في كل يد إلى عمل جراحي وحيد لكل يد. ومن عمل جراحي ثنائي المرحلة إلى عمل جراحي وحيد المرحلة. وهو إجراء أكثر تحملاً وقبولاً وسهولة من الجراحة التقليدية، مع نسبة نجاح أكبر بكثير.

تكيف الأوتار القابضة الـ *Flexor Tendons* مع الطول الجديد للمشط جيداً عادةً. وبسبب سوء التكيف الوظيفي للأوتار الباسط الـ *Extensor Tendons*، اقترحت تقصير الوتر المشترك للسبابة في مستوى الثلث السفلي للساعد في الزمن نفسه الخاص بتقصير المشط الثاني. اختلاف مستوى العمل الجراحي على الوتر الباسط المشترك عن ذلك الخاص بتقصير المشط الثاني يهدف أساساً لتفادي التصاق الوتر مع العظم.

لا مشكلة في تكيف الحزمة الوعائية العصبية مع التبدل الطولي الحاصل يبقى تكيف العضلات الداخلية في اليد الـ *Intrinsic Muscles* مع الطول الجديد للمشط الثاني محل تكيفات. شخصياً لا أجد في تجربتي الشخصية وكذلك في تجارب الآخرين ما يجعلني أجزم بوجوده أم سوء هكذا تكيف. لذلك أجد من الضرورة ترك العضلات الداخلية لليد للتكيف بصورة عفوية، ومن ثم نقيم النتائج وعلى ضوءها يكون الإجراء القادم. بيد أنني أرى أنها ستفعل ذلك بصورة جيدة.

في سياقات أخرى، أنصح بقراءة المقالات التالية:

- أدبيات العصبون المحرك العلوي، الفيزيولوجيا المرضية للأعراض والعلامات السريرية
Upper Motor Neuron Injuries, Pathophysiology of Symptomatology
في الأدبيات الرضية للتحاع الشوكي، خبايا الكيس السحائي.. كثيرها طبعاً وقليلها عصي على الإصلاح الجراحي
Surgical Treatments of Traumatic Injuries of the Spine
مقاربة العصب الوركي جراحياً في الناحية الإليوية.. المدخل عبر ألياف العضلة الإليوية العظمى مقابل المدخل التقليدي
Trans- Gluteal Approach of Sciatic Nerve vs. The Traditional Approaches
النقل العصبي، بين مفهوم قاصر وجديد حاضر
The Neural Conduction.. Personal View vs. International View
في النقل العصبي، موجات الضغط العاملة
Action Pressure Waves
في النقل العصبي، كمونات العمل
Action Potentials
وظيفة كمونات العمل والتيارات الكهربائية العاملة
في النقل العصبي، التيارات الكهربائية العاملة
Action Electrical Currents
الأطوار الثلاثة للنقل العصبي
المستقبلات الحسية، عقريّة الخلق وجمال المخلوق
النقل في المشابك العصبية
The Neural Conduction in the Synapses
عقدة رانفييه، ضابطة الإيقاع
The Node of Ranvier, The Equalizer



The Functions of Node of Ranvier وظائف عقدة رانفيه
وظائف عقدة رانفيه، الوظيفة الأولى في ضبط معايير الموجة العاملة
وظائف عقدة رانفيه، الوظيفة الثانية في ضبط مسار الموجة العاملة
وظائف عقدة رانفيه، الوظيفة الثالثة في توليد كمونات العمل
The Pain is First الألم أولاً في قه الأعصاب،
The Philosophy of Form في قه الأعصاب، الشكل.. الضرورة
تخطيط الأعصاب الكهربائي، بين الحقيقي والموهوم
The Spinal Shock (Innovated Conception) الصدمة النخاعية (مفهوم جديد)
The Spinal Injury, The أنبيات النخاع الشوكي، الأعراض والعلامات السريرية، بحث في آليات الحدوث
Symptomatology
Clonus الرَّمع
Hyperactive Hyperreflexia اشتداد المنعكس الشوكي
Extended Reflex Sector اتساع باحة المنعكس الشوكي الإشتدادي
Bilateral Responses الاستجابة ثنائية الجانب للمنعكس الشوكي الإشتدادي
Multiple Motor Responses الاستجابة الحركية العديدة للمنعكس الشوكي
التنكس الفاليري، بهاجم المحاور العصبية الحركية للعصب المحيطي... ويعت عن محاوره الحسية
Wallerian Degeneration, Attacks the Motor Axons of Injured Nerve and Conserves its Sensory Axons
Wallerian Degeneration (Innovated View) التنكس الفاليري، رؤية جديدة
Neural Regeneration (Innovated View) التجدد العصبي، رؤية جديدة
Spinal Reflexes, Ancient Conceptions المنعكسات الشوكية، المفاهيم القديمة
Spinal Reflexes, Innovated Conception المنعكسات الشوكية، تحديث المفاهيم
خُلقت المرأة من ضلع الرّجل، رانعة الإيحاء الفلسفيّ والمجاز العلميّ
المرأة تقرّر جنس ولبيها، والرّجل يدعي!
الرّوح والنّفس.. عطية خالق وصنيعته مخلوق
خلق السّماوات والأرض أكبر من خلق النّاس.. في المرامي والذّلالات
نقّاحة آدم وضلع آدم، وجهان لصورة الإنسان.
حــوَّاء.. هذه
سفينته نوح، طوق نجاة لا معراج خلاص
المصباح الكهربائي، بين التجريد والتّنفيز رحلة ألف عام
هكذا تكلم إبراهيم الخليل
قه الحضارات، بين قوه الفكر وفكر القوه
العده وعله الاختلاف بين مطلقه وأرمله ذواتي عفاف
تعذّذ الرّوجات وملك اليمين.. المنسوخ الأجل
الثقب الأسود، وفر ضيئه النجم الساقط

جسيم بار، مفتاح أحجية الخلق

صبي أم بنت، الأم تُقرّر!

القدم الهابطة، حالة سريرية

خلق حواء من ضلع آدم، حقيقة أم أسطورة؟

شلل الضفيرة العضدية الولادي Obstetrical Brachial Plexus Palsy

الأذيان الرضية للأعصاب المحيطية (1) التشريح الوصفي والوظيفي

الأذيان الرضية للأعصاب المحيطية (2) تقييم الأذية العصبية

الأذيان الرضية للأعصاب المحيطية (3) التدبير والإصلاح الجراحي

الأذيان الرضية للأعصاب المحيطية (4) تصنيف الأذية العصبية

فوس العضلة الكاتبة المدورة Pronator Teres Muscle Arcade

شبيهة رباط Struthers-like Ligament ...Struthers

عمليات النقل الوترية في تدبير شلل العصب الكعبري Tendon Transfers for Radial Palsy

من يُقرّر جنس الوليد (مختصر)

ثالوث الذكاء.. زائد مسافر! الذكاء القطري، الإنساني، والاصطناعي.. بحث في الصفات والمآلات

المعادلات الصقرية.. الحداثه، مالها وما عليها

متلازمة العصب بين العظام الخلفي Posterior Interosseous Nerve Syndrome

المنعكس الشوكي، فيزيولوجيا جديدة Spinal Reflex, Innovated Physiology

المنعكس الشوكي الاشتدادي، في الفيزيولوجيا المرضية Hyperreflex, Innovated Pathophysiology

المنعكس الشوكي الاشتدادي (1)، الفيزيولوجيا المرضية لقوة المنعكس Hyperreflexia, Pathophysiology of

Hyperactive Hyperreflex

المنعكس الشوكي الاشتدادي (2)، الفيزيولوجيا المرضية للاستجابة ثنائية الجانب للمنعكس Hyperreflexia, Pathophysiology of

Pathophysiology of Bilateral-Response Hyperreflex

المنعكس الشوكي الاشتدادي (3)، الفيزيولوجيا المرضية لاتساع ساحة العمل Extended Hyperreflex, Pathophysiology

Pathophysiology

المنعكس الشوكي الاشتدادي (4)، الفيزيولوجيا المرضية للمنعكس عديد الاستجابة الحركية Hyperreflexia, Pathophysiology of Multi-Response hyperreflex

الرّمع (1)، الفرضية الأولى في الفيزيولوجيا المرضية

الرّمع (2)، الفرضية الثانية في الفيزيولوجيا المرضية

خلق آدم وخلق حواء، ومن ضلعه كانت حواء Adam & Eve, Adam's Rib

جسيم بار، الشاهد والبصيرة Barr Body, The Witness

جدلية المعنى واللامعنى

التدبير الجراحي لليد المخليبة Surgical Treatment of Claw Hand (Brand Operation)

الانقسام الخلوي المتساوي الـ Mitosis

المادة الصبغية، الصبغي، الجسم الصبغي الـ Chromatin, Chromatid, Chromosome

المتّمات الغذائية الـ Nutritional Supplements، هل هي حقًا مفيدة لأجسامنا؟

الانقسام الخلوي المنصف الـ Meiosis

فيتامين د Vitamin D، ضمانة الشباب الدائم

فيتامين ب6 Vitamin B6، قلبه مفيد.. وكثيره ضار جداً

والمهنة.. شهيد، من قصص البطولة والفداء

التعب الأسود والتجمد الذي هوى

خلق السماوات والأرض، فرضية الكون السديمي المتصل

الجواري الكئوس الـ Circulating Sweepers

عندما يفحص المجتمع.. لمن تتجملين هيفاء؟

التصنيع الذاتي لمفصل المرفق Elbow Auto-Arthroplasty

الطوفان الأخير، طوفان بلا سفينة

كشفت المسثور.. مع الاسم تكون البدايه، فكون الهويته خاتمة الحكاية

مجتمع الإنسان! أهو اجتماع فطرة، أم اجتماع ضرورة، أم اجتماع مصلحة؟

عظم الصخرة الهوائي Pneumatic Petrous

خلع ولادئ ثنائي الجانب للعصب الزندي Congenital Bilateral Ulnar Nerve Dislocation

حقيقتان لا تقبل بهن حواء

إنتاج البويضات غير الملقحات الـ Oocytogenesis

إنتاج الطلاف الـ Spermatogenesis

أم البنات، حقيقة هي أم هي محض نر هات؟!

أم البنين! حقيقة لطالما ظننتها من هوات الأولين

غلبة البنات، حواء هذه تلد كثير بنات وقليل بنين

غلبة البنين، حواء هذه تلد كثير بنين وقليل بنات

ولا أنفي عنها العدل أحياناً! حواء هذه يكافئ عدي بنينا عدي بناتها

المغنيز يوم بان للعظام! يدعم وظيفة الكالسيوم، ولا يطبق مشاركته

لأدم فعل التمكين، وحواء حفظ التكوين!

هذيان المفاهيم (١): هذيان الاقتصاد

المغنيز يوم (٢)، معلومات لا غنى عنها

معالجة تناذر العضلة الكثرية بحقن الكورتيزون (مقاربة شخصية)

Piriformis Muscle Injection (Personal Approach)

معالجة تناذر العضلة الكثرية بحقن الكورتيزون (مقاربة شخصية) (عرض موسع)

Piriformis Muscle Injection (Personal Approach)

فيروس كورونا المستجد.. من بعد السلوك، عبئه على الصفات

هذيان المفاهيم (٢): هذيان الليل والنهار

كانت المرأة أن تلد أخاها، قول صحيح لكن بنكهة عربية

متلازمة التعب المزمن Fibromyalgia

طفل الأنوب، ليس أفضل الممكن

الحروب العبيثية.. عذاب دائم أم امتحانٌ مُستدام؟

العقل القياس والعقل المحرّد.. في القياس قصورٌ، وفي التّجريد وصولٌ

الذّنب المنفرد، حين يُصبح التّوحدُ مفازةً لا محضَ قرار!

علاج الإصبع الفاقرة الـ Trigger Finger بحقن الكورتيزون موضعياً

وحشُ فرانكشتاين الجديد.. القديم نكب الأرض وما يزال، وأمّا الجديد فنكوبه أنت أساساً أيّها الإنسان!

اليّد المخلبيّة، الإصلاح الجراحيّ (عملية براند) (Claw Hand (Brand Operation)

ساعة يربيد حقيقيون.. لا هواة تر حال وهجرة

فيروس كورونا المُستجد (كوفيد -19): من بعد السلوك، عينه على الصّفات

علامة هوفمان Hoffman Sign

الأسطورة الحقيقة الهرمة.. شمشون الحكاية، وسيزيف الإنسان

التنكس الفاليري التالي للأذية العصبية، وعملية التّجذد العصبيّ

التّصلب اللويحيّ المتعدّد: العلاقة السببية، بين التّيّار الغلفانيّ والتّصلب اللويحيّ المتعدّد؟

الورم الوعائيّ في الكبد: الاستئصال الجراحيّ الإسعافيّ لورم وعائيّ كبديّ عرطل بسبب نزف داخل كتلة الورم

متلازمة العضلة الكائبة المدوّرة Pronator Teres Muscle Syndrome

أذيّات ذيل الفرس الرّضويّة، مقارنة جراحية جديدة

Traumatic Injuries of Cauda Equina, New Surgical Approach

التّشلل الرّباعيّ.. موجبات وأهداف العلاج الجراحيّ.. التّطوّرات التّالية للجراحة- مقارنة سريريّة وشعاعيّة

تضاعف اليّد والزند Ulnar Dimelia or Mirror Hand

متلازمة نفق الرّسغ تنهي التزامها بقطع تامّ للعصب المتوسّط

ورم شوان في العصب الطّنوبيّ الـ Tibial Nerve Schwannoma

ورم شوان أمام العجز Presacral Schwannoma

ميلانوما جلديّة خبيثة Malignant Melanoma

ضمور البية اليّد بالجهتين، غيابٌ خلقيّ معزولٌ ثنائيّ الجانب Congenital Thenar Hypoplasia

متلازمة الرّأس الطّويل للعضلة ذات الرّأسين الفخذيّة The Syndrome of the Long Head of Biceps Femoris

مرضيات الوتر البعيد للعضلة ثنائيّة الرّؤوس العضديّة Pathologies of Distal Tendon of Biceps Brachii

Muscle

حثلٌ وديّ انعكاسيّ Algodystrophy Syndrome تميّز بظهور حلقة جلديّة خانقة عند الحدود القريبة للونمة الجلديّة

تصنيع الفك السفليّ باستخدام الشّريحة الشّظويّة الحرّة Mandible Reconstruction Using Free Fibula Flap

انسداد الشّريان الكعبريّ الحادّ غير الرّضويّ (داء بيرغر)

إصابة سليّة معزولة في العقد اللمفيّة الإبطيّة Isolated Axillary Tuberculous Lymphadenitis

الشّريحة الشّظويّة الموعاة في تعويض الضّباغات العظمية المختلطة بذات العظم والنقيّ

Free Fibula Flap for Bone Lost Complicated with Recalcitrant Osteomyelitis

الشّريحة الحرّة جانب الكتف في تعويض ضباغ جلديّ هامّ في السّاعد

الأذيّات الرّضويّة للضّفيرة العضديّة Injuries of Brachial Plexus

أذية أوتار الكفة المدوّرة Rotator Cuff Injury

كيسة القناة الجامعة *Choledochal Cyst*

آفات الثدي ما حول سنّ اليأس.. نحو مقارنة أكثرَ حملاً *Peri- Menopause Breast Problems*

تقييم آفات الثدي الشائعة *Evaluation of Breast Problems*

آفات الثدي ما حول سنّ اليأس.. نحو مقارنة أكثرَ حملاً *Peri- Menopause Breast Problems*

الحقن تحت الأخرم *Subacromial Injection*

مجمع البحرين.. برزخ ما بين حياتين

قصة موسى الذي أضاع حوته.. في المرامي والدلالات

ما بعد الموت.. وما قيل النار الكبرى أم روضات الجنان؟

فأما مسح وإما اعتاق.. وما أظنك تحظى بغيرهما أيها الإنسان!

تدبير التهاب الأظفار الأخصائية المزمن بحقن الكورتيزون *Plantar Fasciitis, Cortisone Injection*

حقن الكيسة المصلية الصدرية- لوح الكتف بالكورتيزون

Scapulo-Thoracic Bursitis, Cortisone Injection

فيتامين ب١٢.. مختصر مفيد *Vitamin B12*

الورم العظمي العظماني (العظموم العظماني) *Osteoid Osteoma*

٢٠٢٢/٧/٢٦